



Оригинальная статья

# Эффективность и безопасность применения отрицательного раневого давления в лечении хирургических осложнений после радикальной цистэктомии: ретроспективное когортное исследование

Беркут М.В.<sup>1</sup> • Беляев А.М.<sup>1</sup> • Кротов Н.Ф.<sup>1</sup> • Карасева М.Е.<sup>1</sup> • Носов А.К.<sup>1</sup>

**Беркут Мария Владимировна** – канд. мед. наук, науч. сотр. научного отдела общей онкологии и урологии, врач-онколог отделения онкоурологии<sup>1</sup>; ORCID: <https://orcid.org/0000-0002-6276-1716>

✉ 197758, г. Санкт-Петербург, пос. Песочный, ул. Ленинградская, 68, Российская Федерация. E-mail: [berkutv91@gmail.com](mailto:berkutv91@gmail.com)

**Беляев Алексей Михайлович** – д-р мед. наук, профессор, чл.-корр. РАН, директор<sup>1</sup>; ORCID: <https://orcid.org/0000-0001-5580-4821>. E-mail: [oncl@rion.spb.ru](mailto:oncl@rion.spb.ru)

**Кротов Николай Федорович** – д-р мед. наук, профессор, заведующий научным отделом хирургической онкологии<sup>1</sup>; ORCID: <https://orcid.org/0000-0002-5590-8804>. E-mail: [krotov\\_nikolay@mail.ru](mailto:krotov_nikolay@mail.ru)

**Карасева Марина Евгеньевна** – врач-ординатор отделения онкоурологии<sup>1</sup>; ORCID: <https://orcid.org/0009-0006-7294-0263>. E-mail: [marinaesukhanova@yandex.ru](mailto:marinaesukhanova@yandex.ru)

**Носов Александр Константинович** – д-р мед. наук, заведующий отделением онкоурологии<sup>1</sup>; ORCID: <https://orcid.org/0000-0003-3850-7109>. E-mail: [nakuro@yandex.ru](mailto:nakuro@yandex.ru)

**Актуальность.** Вакуумное лечение ран под отрицательным давлением (англ. negative pressure wound treatment, NPWT) – относительно новый, но уже хорошо зарекомендовавший себя вариант лечения инфекций области хирургического вмешательства (ИОХВ). В литературе представлены весьма скудные данные по применению метода NPWT при осложнениях в онкохирургии, в частности после радикальной цистэктомии (РЦЭ).

**Цель** – оценить краткосрочные результаты применения NPWT-повязок в лечении ИОХВ после РЦЭ. **Материал и методы.** Ретроспективно проанализированы данные 446 пациентов, которым на базе отделения онкоурологии НМИЦ онкологии им. Н.Н. Петрова в период с января 2012 по декабрь 2021 года была выполнена РЦЭ с различными вариантами уродеривации. Всего выявлено 62 случая ИОХВ с полными данными, возникших на протяжении 30 дней после РЦЭ. Группу стандартного варианта ведения ИОХВ составили 36 случаев, группу применения вакуумного лечения под отрицательным давлением на аппарате VivanoTec® S 042 в режиме постоянного отрицательного давления – 26. Физический статус пациентов перед РЦЭ оценивали согласно классификации Американского общества анестезиологов (ASA), тяжесть состояния пациента при установлении диагноза ИОХВ – по шкале APACHE II. Анализировали такие показатели, как индекс массы тела, медиана койко-дней в стационаре, число программных санаций (хирургическая обработка раны) или частота смены NPWT-повязок, динамика С-реактивного белка, динамика лейкоцитарного индекса интоксикации, а также частоту событий, представляющих клинический интерес (кишечные свищи, латерализация краев срединной раны, грыжеобразование).

**Результаты.** В преобладающем большинстве случаев ИОХВ после РЦЭ развились у мужчин (57/62, 91,93%). Группы стандартного ведения ИОХВ и применения NPWT-повязок были сбалансированы по возрасту, индексу массы тела, физическому статусу ASA. Медиана времени от первой

хирургической обработки раны до ее закрытия была статистически значимо меньше в группе стандартной хирургической обработки раны – 4 дня [0; 8,75] против 8,5 дня [3,25; 12,0] в группе применения NPWT-повязок ( $p = 0,026$ ); однако на общей продолжительности госпитализации это не отразилось:  $28,08 \pm 12,80$  против  $30,03 \pm 16,27$  дня соответственно ( $p = 0,599$ ). Частота летальности между группами в 30-дневный период значимо не различалась ( $p = 0,137$ ). В нашей серии применения NPWT-повязок не выявлено ни одного случая формирования кишечной фистулы в ранний и поздний послеоперационный периоды. **Заключение.** Вакуумное лечение ран под отрицательным давлением – безопасный и эффективный способ ведения ИОХВ. Этот метод не уступает общепринятому стандарту лечения в виде хирургической обработки раны, этапных санаций или перевязок. Применение NPWT-повязок позволяет выполнять раннее первичное мышечно-фасциальное закрытие брюшной полости, не приводит к увеличению продолжительности госпитализации пациентов, частоты послеоперационной летальности и риска развития кишечных свищей.

**Ключевые слова:** радикальная цистэктомия, послеоперационные осложнения, перитонит, вакуумная терапия ран, открытый живот, лапаростомия

**Для цитирования:** Беркут МВ, Беляев АМ, Кротов НФ, Карасева МЕ, Носов АК. Эффективность и безопасность применения отрицательного раневого давления в лечении хирургических осложнений после радикальной цистэктомии: ретроспективное когортное исследование. Альманах клинической медицины. 2023;51. doi: 10.18786/2072-0505-2023-51-039.

Поступила 05.11.2023; доработана 22.11.2023; принята к публикации 26.11.2023; опубликована онлайн 27.12.2023

<sup>1</sup> ФГБУ «Национальный медицинский исследовательский центр онкологии им. Н.Н. Петрова» Минздрава России; 197758, г. Санкт-Петербург, пос. Песочный, ул. Ленинградская, 68, Российская Федерация

**З**олотым стандартом лечения мышечно-инвазивного рака мочевого пузыря высокого риска прогрессирования и мышечно-инвазивного рака мочевого пузыря остается радикальная цистэктомия (РЦЭ) с тазовой лимфаденэктомией [1]. Однако, несмотря на совершенствование анестезиологического пособия, инструментальной базы и оперативной техники, данное вмешательство по-прежнему сопряжено с высоким уровнем послеоперационных осложнений вне зависимости от типа доступа [2–4]. Среди наиболее частых вариантов осложнений выделяют инфекции области хирургического вмешательства (ИОХВ) с частотой встречаемости от 0,6 до 46% [5], с последующим развитием перитонита и сепсиса в 0,3–8,7% случаев [1].

Общепринятым стандартом лечения поверхностной ИОХВ, которая затрагивает только кожу и подкожно-жировую клетчатку, считается устранение очага инфекции, хирургическая обработка раны и адекватная антимикробная терапия по показаниям. При глубокой ИОХВ после РЦЭ (например, при перитоните) в процесс вовлечены глубокие мягкие ткани и внутренние органы брюшной полости и или малого таза, поэтому после устранения очага инфекции, хирургической обработки необходимо решать вопрос об оптимальном варианте завершения операции: временный способ в виде открытого живота или окончательное ушивание срединной раны. Различные варианты открытого ведения инфекции брюшной полости положительно показали себя с точки зрения как профилактики синдрома внутрибрюшной гипертензии и его влияния на прогрессирование полиорганной недостаточности, так и возможности проведения ревизии брюшной полости хирургом «по требованию» и ускоренной санации брюшной полости. Однако при таком подходе быстро наступает раневое истощение, суперинфицирование, прогрессирование явлений острого висцерита, образование наружных кишечных свищей, обширных вентральных грыж [6]. Другим вариантом лечения может стать относительно новый метод – наложение герметичных повязок на кожу и ведение раневого процесса под отрицательным давлением (англ. negative pressure wound treatment, NPWT) [7].

В рамках систематического анализа J. Gao и соавт. отмечена более высокая скорость заживления раны в подгруппе больных с NPWT-повязкой в сравнении со стандартными методами ведения осложненных ран (отношение шансов 5,80, 95% доверительный интервал 2,81–11,96;  $p = 0,0001$ ) [8]. NPWT-повязки позволяют эвакуировать раневой экссудат, снижают бактериальную контаминацию ран, препятствуют повторному экзогенному инфицированию брюшной полости и передней брюшной

стенки и при необходимости обеспечивают профилактику и лечение компартмент-синдрома [7]. По данным Ю.М. Гаина и соавт., ведение пациентов с NPWT-повязками упрощает внутрибольничный уход, снижает болевой и травмирующий факторы ежедневных перевязок, повышает показатели качества жизни пациентов в соответствии с опросником SF-36 (на 27% увеличивает физические функциональные результаты, на 17% – показатели общего здоровья, на 11% чаще происходит купирование физической боли) [9]. В абдоминальной хирургии на фоне дозированного воздействия на переднюю брюшную стенку отрицательного давления в условиях открытого живота снижается степень демидиализации прямых мышц живота; метод NPWT способствует первичному мышечно-фасциальному закрытию раны, снижает риск развития послеоперационных вентральных грыж [10].

Вместе с тем, несмотря на демонстрируемую эффективность, повсеместное применение NPWT-повязок сопряжено с рядом нерешенных практических вопросов: во-первых, нет данных об оптимальном уровне отрицательного давления, который необходимо устанавливать на постоянном контуре вакуума [11]; во-вторых, ряд авторов указывает на повышенный риск развития кишечных свищей в условиях открытого живота, контакта с воздухом и постоянного механического раздражения раны [10, 12]; в-третьих, недостаточно изучен профиль безопасности применения NPWT-повязок в онкохирургии [9]. Проведение исследования на базе крупного онкологического центра позволит получить ценный теоретический и практический материал по применению NPWT-повязок при ИОХВ после РЦЭ.

Цель исследования – оценить краткосрочные результаты применения NPWT-повязок в лечении инфекций области хирургического вмешательства после РЦЭ.

## Материал и методы

Настоящее когортное исследование выполнено на базе отделения онкоурологии ФГБУ «НМИЦ онкологии им. Н.Н. Петрова» Минздрава России в соответствии с критериями протокола STROBE. В ретроспективный анализ включены результаты хирургического лечения 446 пациентов, которым в период с января 2012 по декабрь 2021 г. выполнено радикальное хирургическое лечение в объеме РЦЭ с различными вариантами уродеривации. Все операции выполнены одним хирургом Н. Выборка носила сплошной характер. Общая характеристика пациентов дана в табл. 1.

В качестве метода оценки степени осложнений использовали классификацию Clavien – Dindo (Cl-D)



в модификации ACCORDION [13]. Всего выявлено осложнений: Cl-D I степени – 35 случаев (7,8%), Cl-D II степени – 28 случаев (6,27%), Cl-D IIIA степени – 54 случая (12,1%), Cl-D IIIB степени – 60 случаев (13,45%), Cl-D IV степени – 0 случаев, Cl-D V степени – 12 случаев (2,69%). Следует отметить, что высокая частота осложнений Cl-D III–IV степени (9,4% всех осложнений) приходится на 2017–2018 гг., когда локально проходил протокол «ранней релапароскопии» в случае подозрения на «острый живот». Среди всех осложнений ИОХВ составили 96 случаев: инфекции послеоперационной раны выявлены в 17 случаях (3,84%), развитие вторичного послеоперационного перитонита – в 79 (17,87%), в том числе 60 случаев (13,5%) несостоятельности уретеро-илеоанастомозов, 7 случаев (1,58%) полной эквентрации.

Подробному анализу подлежали все случаи ИОХВ, которые возникали в период 30 дней после РЦЭ. Из анализа исключены случаи с неполными данными, а также повторные хирургические вмешательства, выполненные в объеме диагностической релапароскопии или только дренирования брюшной полости. Всего отобрано 12 случаев поверхностной ИОХВ и 50 случаев глубокой ИОХВ.

Все случаи распределены на две группы для последующего анализа: 36 пациентов составили группу традиционного ведения ИОХВ в объеме хирургической обработки раны, некрэктомии, закрытого ведения лапаротомной раны или метода открытого живота в виде программированных санаций [14]; группу сравнения – 26 пациентов, у которых с конца 2017 г. после хирургической обработки раны и/или некрэктомии применялось вакуумное лечение ран под отрицательным давлением на аппарате. Диапазон отрицательного давления в постоянном режиме составлял от 85 до 120 мм рт. ст.

Все повязки отрицательного давления состояли из трех основных элементов: мелкопористой и гипоаллергенной полиуретановой губки (размер губки варьировал в зависимости от объема раневого дефекта), адгезивной прозрачной пленки и неспадающейся дренажной трубки, соединенной с источником вакуума и емкостью для сбора экссудата. Дополнительно при интраабдоминальной установке вакуума использовали специальный набор Abdominal Kit, включающий в себя еще неадгезивную пористую пленку в качестве защитной прослойки между губкой и внутренними органами. При поверхностной ИОХВ после заполнения раневого

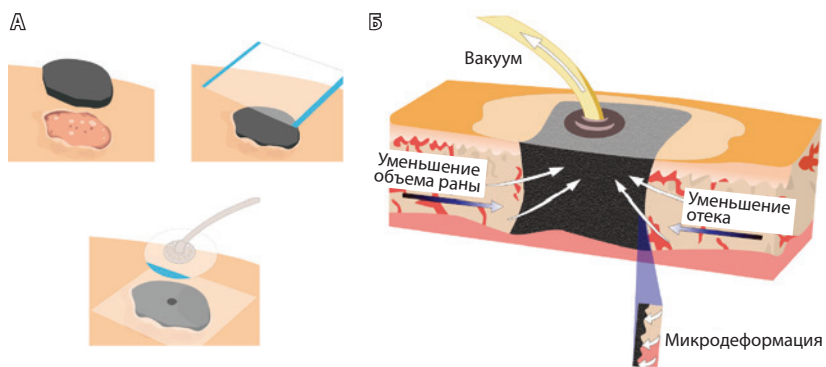
**Таблица 1.** Общая характеристика пациентов

Характеристика	Группа NPWT- (n = 36)	Группа NPWT+ (n = 26)	Значение p
Поверхностные ИОХВ, абс. (%)	7 (19,40)	5 (19,23)	1,000
Глубокие ИОХВ, абс. (%)	29 (80,60)	21 (80,77)	
Мужской пол, абс. (%)	33 (91,70)	24 (92,30)	1,000
Возраст, M ± SD (95% ДИ), годы	63,47 ± 10,58 (59,89–67,05)	67,61 ± 10,38 (63,42–71,08)	0,130
ИМТ, M ± SD (95% ДИ)	26,12 ± 3,73 (24,85–27,38)	25,71 ± 3,48 (24,30–27,12)	0,665
Курение, абс. (%)	17 (47,2)	12 (46,15)	0,765
Лучевая терапия*, абс. (%)	4 (11,11)	0	0,132
Лекарственная терапия**, абс. (%)	8 (22,22)	9 (34,61)	0,388
Физический статус пациентов по классификации ASA, абс. (%)			
ASA 1	6 (16,81)	4 (15,31)	0,227
ASA 2	19 (52,63)	15 (57,69)	
ASA 3	11 (30,56)	7 (27,0)	

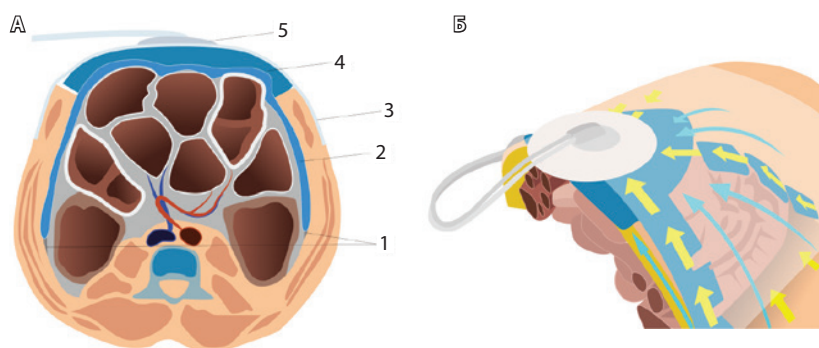
ASA – Американское общество анестезиологов; NPWT+ – группа, в которой дополнительно применяли наложение повязок под отрицательным давлением (англ. negative pressure wound treatment, NPWT); NPWT- – группа стандартного ведения инфекции области хирургического вмешательства (ИОХВ): хирургическая обработка раны, некрэктомия, дренирование или ведение лапаротомной раны (открытый живот); ДИ – доверительный интервал, ИМТ – индекс массы тела

\* Лучевая терапия до операции по основному заболеванию

\*\* Лекарственная терапия в объеме неoadъювантной химиотерапии или иммунотерапии



**Рис. 1.** Схематическое изображение последовательного наложения вакуумной повязки (А): рана заполняется гидрофильной полипропиленовой губкой; герметизация раны адгезивной пленкой и присоединение специальной портативной системы для обеспечения оптимального отрицательного давления и отведения раневого отделяемого; Б – сагиттальный срез, механизм действия отрицательного давления в ране



**Рис. 2.** Способ интраабдоминального применения повязки отрицательного давления (А): 1 – боковые каналы живота, линия Тольда; 2 – неадгезивная пористая пленка изолирует петли кишечника и максимально заведена вдоль боковых каналов по бокам, каудально в полость малого таза и область тазовых сосудов (брюшина вскрыта во время лимфаденэктомии), краниально до верхнего этажа брюшной полости, в том числе изолирована париетальная поверхность печени; 3 – адгезивная герметизирующая пленка для поддержания уровня отрицательного давления в повязке; 4 – полипропиленовая гидрофильная пористая губка для эвакуации экссудата; 5 – портативная система, соединяющая повязку с двухпросветной трубкой: одна половина соединена с контейнером для эвакуации экссудата, вторая – с аппаратом, нагнетающим давление; Б – направление движения экссудата через полипропиленовую пористую губку способствует срединной тракции краев раны, вызывая ее последовательное закрытие

дефекта губкой рану герметично закрывали прозрачной адгезивной пленкой и подключали дренажную трубку к вакуумной системе для сбора экссудата (рис. 1). При работе с глубокой ИОХВ, например, при перитоните, сначала изолировали окружающие органы (кишечник, сосуды, нервы) неадгезивной пористой пленкой и только затем рану заполняли полиуретановой губкой (рис. 2). Смену NPWT-повязок проводили в срок от 1–2 до 4 суток в зависимости от тяжести клинических проявлений раневой инфекции. Плановая ревизия раны выполнялась под общей анестезией и при необходимости могла быть

дополнена этапной некрэктомией. Динамику раневого процесса за счет оценки изменения раневой площади в данной работе не прослеживали.

Физический статус пациентов перед РЦЭ оценивали согласно классификации Американского общества анестезиологов (American Society of Anesthesiologists, ASA) [15]. Тяжесть состояния пациента при установлении диагноза ИОХВ определяли по шкале АРАСНЕ II [16]. Дополнительно выполняли анализ следующих показателей: медиана койко-дней в стационаре, число программных санаций / хирургической обработки раны или частота смены NPWT-повязок, динамика С-реактивного белка (СРБ), динамика лейкоцитарного индекса интоксикации (ЛИИ, рассчитывали как отношение количества лимфоцитов к нейтрофилам). При работе с первичной медицинской документацией анализировали осложнения, связанные с вариантом ведения глубокой ИОХВ, представляющие клинический интерес: образование фистул, латерализацию тканей абдоминальной раны, развитие грыж передней брюшной стенки.

Все расчеты проведены в программах MS Excel и пакете StatTech v.3.1.10 (разработчик ООО «Статтех», Россия). Количественные показатели оценивали на предмет соответствия нормальному распределению с помощью критерия Шапиро – Уилка (при числе исследуемых менее 50) или критерия Колмогорова – Смирнова (при числе исследуемых более 50). В зависимости от типа распределения вычисление средних значений представлено в виде среднего значения и стандартного отклонения ( $M \pm \text{стандартное отклонение}$ ) в случае нормального распределения и медианы и квартильного диапазона ( $Me [LQ; UQ]$ ) в случае распределения, отличного от нормального. Количественные показатели, имеющие нормальное распределение, описывали с помощью средних арифметических величин ( $M$ ) и стандартных отклонений ( $SD$ ), границ 95% доверительного интервала. Категориальные данные представляли с указанием абсолютных значений и процентных долей. Сравнение двух групп по количественному показателю, имеющему нормальное распределение, при условии равенства дисперсий выполняли с помощью t-критерия Стьюдента, при неравных дисперсиях – t-критерия Уэлча. При анализе четырехпольных таблиц сопряженности процентные доли сравнивали с помощью критерия хи-квадрат Пирсона (при значениях ожидаемого явления более 10), точного критерия Фишера (при значениях ожидаемого явления менее 10). Расчет отношений шансов с 95% двусторонним доверительным интервалом проводили при помощи построения моделей логистической регрессии. Нулевые гипотезы отвергали при  $p < 0,05$ .



## Результаты

В анализ включены 62 случая ИОХВ, которые были выявлены на протяжении 30 дней после хирургического лечения. Как видно из данных табл. 1, ИОХВ чаще возникали у мужчин (92% всех случаев). Пациенты группы стандартной хирургической обработки раны и группы применения NPWT-повязок на различались по среднему возрасту и индексу массы тела. Почти половина пациентов в обеих группах были курильщиками. При проведении корреляционного анализа установлена зависимость между развитием глубокой ИОХВ и статусом курения у пациента ( $r = 0,319$ ,  $p = 0,006$ ), которая также подтверждена данными однофакторного анализа ( $F = 2,65$ ,  $p = 0,040$ ). При оценке физического статуса пациентов согласно шкале ASA отмечено, что пациенты с тяжелыми системными заболеваниями составляли  $\frac{1}{3}$  всех включенных больных.

Всем пациентам по поводу основного онкологического заболевания на первом этапе была выполнена РЦЭ с лимфаденэктомией с различными вариантами уродеривации: гетеротопическая деривация в объеме Bricker или Mainz I типа выполнена в 47 (75,8%) случаях, ортотопическая деривация с формированием J-rouch – в 11 (17,74%) случаях, формированием уретерокутанеостомы – 1 случай; выведением нефростомических дренажей завершены 3 (4,83%) случая. РЦЭ выполнена в большинстве случаев с применением минимально-инвазивного доступа (52/62, 85,48%), с интракорпоральной уродеривацией (у 58 пациентов). Лапаротомный доступ использовался только в 2012 г. в 10 (14,52%) случаях – на этапе становления эндоскопической хирургии в учреждении. Значимых различий по продолжительности операции и объему интраоперационной кровопотери между группами применения NPWT-повязок и стандартной хирургической обработки раны не получено. При корреляционном анализе была установлена умеренная обратная зависимость между типом уродеривации и развитием ИОХВ: проведение интракорпоральной ортотопической деривации было сопряжено с риском развития глубокой хирургической инфекции ( $r = -0,328$ ,  $p = 0,009$ ).

Пациенты в группах стандартной хирургической обработки раны и применения NPWT-повязок значительно различались по тяжести состояния (шкала APACHE II). В группе с применением NPWT-повязок чаще встречались пациенты с высокими баллами по шкале APACHE II, то есть это была группа с выраженными и крайне выраженными физиологическими расстройствами и хроническими нарушениями состояния на момент проведения первичной операции при ИОХВ. Среднее число кой-дней после РЦЭ до развития ИОХВ в группах

исследования не различалось и составило  $7,74 \pm 6,47$  дня (0–13 дней,  $p = 0,884$ ).

Применение вакуумного лечения ран под отрицательным давлением увеличило среднее время от первой хирургической обработки раны до ее полного закрытия за счет необходимости периодической смены повязок NPWT (максимальное число санационных перевязок составило 8 смен, среднее число смен повязок – 3,7), однако значимой разницы между продолжительностью пребывания пациента с осложнениями в стационаре между группой стандартного ведения пациента с ИОХВ и группой применения NPWT не получено ( $p = 0,599$ ).

Для оценки тяжести проявлений ИОХВ были проанализированы уровень СРБ и ЛИИ. Отмечено статистически значимое повышение СРБ на момент выявления инфекционного раневого процесса в группе вакуумного лечения ран под отрицательным давлением до  $233,72 \pm 139,67$  мг/мл ( $p = 0,018$ ), что подтверждается тяжестью процесса по шкале APACHE II и корреляционным анализом ( $r = 0,318$ ,  $p = 0,011$ ) (табл. 2).

Проведение хирургической обработки раны, некрэктомии, ведение лапаротомной раны открытым способом или с применением повязок отрицательного давления способствовало равнозначному купированию воспалительного процесса в обеих группах и сопровождалось снижением в 2,25 раза уровня СРБ –  $91,4 \pm 35,64$  мг/мл в группе стандартного ведения ИОХВ и  $82,90 \pm 53,63$  в группе с NPWT-повязками ( $p = 0,485$ ). Значения ЛИИ на момент проведения первой санационной операции, а также на момент выписки пациента из стационара не различались между группами.

Частота летальности в период госпитализации между группами также не различалась ( $p = 0,137$ ). В группе стандартного хирургического ведения глубокой ИОХВ отмечен 1 случай формирования кишечного свища в раннем послеоперационном периоде и 3 случая в позднем послеоперационном периоде (1 тонко-кишечный свищ передней брюшной стенки, 2 энтеровагинальных свища), а также 2 случая вентральной грыжи, что потребовало дополнительной госпитализации пациентов в хирургический стационар общего профиля. В группе с применением NPWT-повязок не установлено ни одного случая развития кишечного свища или невозможности закрытия лапаротомной раны. Таким образом, выявление события, представляющего клинический интерес (образование фистул, латерализация краев абдоминальной раны, развитие грыж передней брюшной стенки) отмечалось в 11,9 раза чаще в группе стандартного ведения в сравнении с группой применения вакуумных повязок при ведении

**Таблица 2.** Характеристика пациентов при выполнении радикальной цистэктомии, 1-й санационной операции, при выписке

Характеристика	Группа NPWT- (n = 36)	Группа NPWT+ (n = 26)	Значение p
<b>Характеристика пациентов при выполнении РЦЭ</b>			
гетеротопическая деривация Bricker, абс. (%)	27 (75,0)	19 (73,08)	0,556
гетеротопическая деривация Mainz-I, абс. (%)	1 (2,77)	0	
ортотопическая деривация J-rouch, абс. (%)	7 (19,39)	4 (15,40)	
нефростомия, уретерокутанеостомия, абс. (%)	1 (2,77)	3 (11,54)	
лапароскопический доступ, абс. (%)	30 (83,33)	23 (88,46)	0,722
лапаротомный доступ, абс. (%)	6 (16,67)	3 (11,54)	
продолжительность операции, M ± SD, мин	318,19 ± 112,38	289,38 ± 82,61	0,272
объем интраоперационной кровопотери, Me [LQ; UQ], мл	100 [100; 225]	150 [100; 250]	0,352
<b>Тяжесть состояния пациентов по шкале APACHE II при выявлении ИОХВ, абс. (%)</b>			
0–9 баллов	2/29 (6,90)	1/21 (4,76)	0,576
10–19 баллов	12/29 (41,40)	1/21 (4,76)	0,013
20–29 баллов	11/29 (37,90)	13/21 (61,91)	0,009
> 30 баллов	4/29 (13,80)	6/21 (28,57)	0,037
Время от РЦЭ до развития ИОХВ, Me [LQ; UQ], дни	5,5 [3; 10,25]	7,5 [3,5; 12]	0,566
Время от первой хирургической обработки раны до выписки из стационара, Me [LQ; UQ], дни	4 [0; 8,75]	8,5 [3,25; 12]	0,026
Общее число койко-дней, M ± SD (95% ДИ), дни	28,08 ± 12,80 (24–32)	30,03 ± 16,27 (23–37)	0,599
СРБ при диагностике ИОХВ, M ± SD (95% ДИ), мг/мл	155,70 ± 96,59 (123,01–188,37)	233,72 ± 139,67 (177,31–290,15)	0,018
ЛИИ при диагностике ИОХВ, Me [LQ; UQ]	0,09 [0,06; 0,15]	0,095 [0,05; 0,13]	0,943
СРБ на момент выписки, M ± SD (95% ДИ), мг/мл	91,4 ± 35,64 (79,35–103,47)	82,90 ± 53,63 (61,24–104,57)	0,485
ЛИИ на момент выписки, Me [LQ; UQ]	0,19 [0,12; 0,32]	0,20 [0,13; 0,29]	0,869
Частота летальности, абс. (%)	6 (16,67)	9 (34,61)	0,137
События, представляющие клинический интерес, абс. (%)	6 (20,69)	0	0,033

NPWT+ – группа, в которой дополнительно применяли наложение повязок под отрицательным давлением (англ. negative pressure wound treatment, NPWT); NPWT- – группа стандартного ведения инфекции области хирургического вмешательства (ИОХВ): хирургическая обработка раны, некрэктомия, дренирование или ведение лапаростомной раны (открытый живот); ДИ – доверительный интервал, ЛИИ – лейкоцитарный индекс интоксикации, РЦЭ – радикальная цистэктомия, События, представляющие клинический интерес, – образование фистул, латерализация краев абдоминальной раны, развитие грыж передней брюшной стенки, СРБ – С-реактивный белок

глубокой инфекции ИОХВ (отношение шансов 0,084; 95% доверительный интервал 0,004–1,583, p = 0,033).

## Обсуждение

Инфекция области хирургического вмешательства – довольно частое послеоперационное осложнение, на которое приходится до 5,4% от всех осложнений и до 20% от всех инфекций, связанных с оказанием медицинской помощи [17]. Частота ИОХВ после РЦЭ

колеблется от 2,9 до 45% в разных сериях клинических наблюдений [5, 12, 14, 17]. Данный тип осложнений ассоциирован с повышенным риском смерти, повторной госпитализацией, более продолжительным нахождением в отделении интенсивной терапии и ухудшением качества жизни пациентов [18].

В результате ряда работ были установлены периоперационные факторы риска развития ИОХВ, такие как контаминация раны, высокий индекс



массы тела, статус курения, гипоальбуминемия [19, 20]. Потенциальные связи между этими факторами и риском возникновения ИОХВ объясняются прямым бактериальным загрязнением раны, образованием некротических тканей, покрытых фибрином, и недостаточной оксигенацией тканей. Для снижения риска развития послеоперационных ИОХВ используются разные профилактические стратегии – от применения специальных гидрогелевых повязок с микроэлементами, использования шовного материала с антимикробным покрытием, периоперационной обработки кожи дезсредствами до достаточной оксигенации пациента в течение операции и поддержания нормальной температуры тела [21]. При этом ИОХВ по-прежнему создают большое клиническое и социальное бремя в условиях жесткой экономии, довлеющего кадрового дефицита и возрастающей нагрузки на уже имеющийся медицинский штат. С учетом этого крайне важно продолжать поиск новых стратегий профилактики ИОХВ у хирургических пациентов.

В соответствии с рекомендациями Международного института по раневым инфекциям (2016) основным компонентом в лечении ИОХВ признается хирургический контроль очага инфекции, который должен быть проведен в максимально ранние сроки с момента установления диагноза. Хирургический контроль очага инфекции направлен на профилактику развития осложнений и генерализации инфекций, включает в себя ревизию раны, удаление инфицированных тканей и инородных тел, последующую регулярную смену повязок при необходимости и проводится вплоть до наложения вторичных швов или до заживления раны вторичным натяжением [21]. Относительно новый метод в этом направлении – лечение ран под отрицательным давлением.

Пионерами современной вакуумной терапии принято считать американских ученых L.C. Argenta и M.J. Morykwas [22], которые в 1997 г. опубликовали данные о лечении осложненных хирургических ран методом калиброванного отрицательного давления, эффективность которого была обусловлена пятью факторами: 1) непрерывное очищение раны после адекватной первичной хирургической обработки и снижение контаминации; 2) непрерывное удаление экссудата в специальный контейнер; 3) сокращение интерстициального отека; 4) стимулирование образования грануляционной ткани; 5) как конечный итог – уменьшение раны в размерах. Дополнительной практической значимостью для хирургов, работающих с открытым животом, обладают данные о роли отрицательного давления в профилактике латерализации тканей срединной

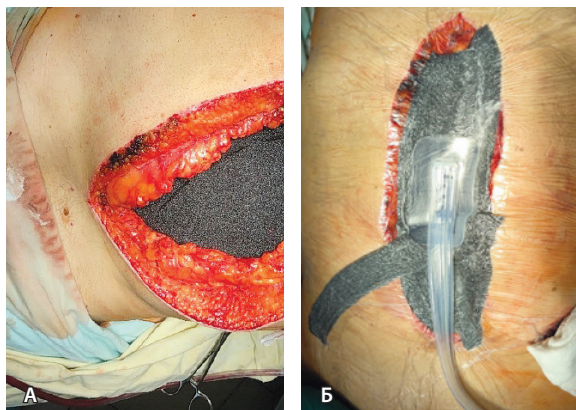
раны, образовании вентральных грыж, феномена «замороженного» живота, развития кишечных свищей – осложнений, оценка которых была дана и в данной работе.

Открытый живот (англ. open abdomen) – метод ведения интраабдоминальной инфекции (перитонита), при котором края передней брюшной стенки преднамеренно не сшиваются после выполнения всех хирургических манипуляций с возможностью последующей ревизии «по плану» или «по требованию» [23]. Основным недостатком такой методики обусловлен быстрым наступлением раневого истощения, суперконтаминацией, появлением острого висцерита, образованием наружных кишечных свищей и обширных вентральных грыж [24]. В то же время в ряде публикаций о применении NPWT-повязок говорится о сохранении централизации раны, отсутствии латерализации краев лапаротомной раны и снижении контаминации брюшной полости [10, 14, 23].

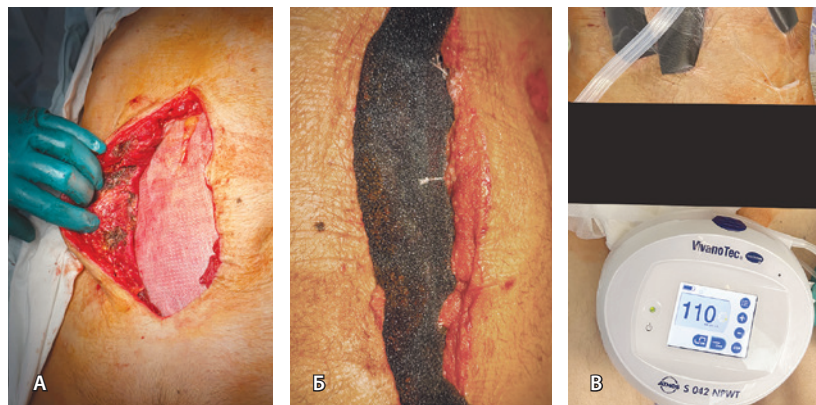
В одной из самых крупных международных работ F.Coccolini и соавт., включающей 369 случаев интраабдоминальной инфекции у взрослых и 33 случая у детей, была выявлена линейная корреляция между продолжительностью ведения открытого живота и частотой осложнений ( $r = 0,326$ ,  $p < 0,0001$ ) и развитием свищей ( $r = 0,146$ ,  $p = 0,016$ ). Однако, несмотря на более частое применение NPWT-повязок (44,2%) в качестве временного способа закрытия брюшной полости, данный метод показал самую низкую частоту развития всех нежелательных явлений при ведении открытого живота (33%), низкую частоту развития кишечных свищей (13%) и низкий уровень 30-дневной летальности (14%) [24].

В Кохрановском обзоре 2022 г., включившем 14 крупных работ, применение повязок с отрицательным давлением вдвое снизило риск развития кишечных свищей, ассоциированных с вариантом ведения лапаротомы: в группе применения NPWT-повязок было 10 случаев на 1000 пациентов, в группе остальных методов – 50 случаев на 1000 пациентов с интраабдоминальной инфекцией. При оценке показателей летальности вакуумное ведение открытого живота снижало риск смерти от любых причин на 29%: в группе NPWT-повязок было 248 случаев на 1000 пациентов, в группе других методов ведения открытого живота – 350 случаев на 1000 пациентов [25].

В нашей серии наблюдений из 26 случаев ИОХВ с применением вакуумной повязки NPWT не выявлено ни одного случая формирования кишечной фистулы в ранний и поздний послеоперационный периоды. Описанные в литературе случаи «замороженного живота» также не наблюдали в нашей серии. У двух пациентов отмечено развитие вентральной



**Рис. 3.** Пациент К., 11-е сутки после лапароскопической цистэктомии с уродеривацией по Bricker, течение осложнено инфицированной гематомой малого таза с ограниченным гнойно-фибринозным перитонитом. Выполнена лапаротомия, санация очага, установка системы контролируемого отрицательного давления. **А** – в срединную рану установлена полипропиленовая губка (черного цвета); **Б** – сверху рана покрыта адгезивной пленкой, в центральную часть раны подключена порт-система, создано отрицательное давление ( $P = 100$  мм рт. ст.)



**Рис. 4.** Пациент С., 70 лет, выполнена радикальная цистэктомия с формированием илеокондуита по Bricker, послеоперационное течение осложнено на 1-е сутки перфорацией подвздошной кишки, разлитым серозно-фибринозным перитонитом. **А** – 3-я этапная лапаротомия, некрэктомия мышц срединной лапаротомной раны, смена неадгезивной пленки, покрывающей петли тонкой кишки; **Б** – края апоневроза сопоставлены наводящими лигатурами, дно раны заполнено полипропиленовой губкой; **В** – внешний вид раны; подключен аппарат, нагнетающий отрицательное давление (постоянный контур  $P = 110$  мм рт. ст.)

грыжи в позднем послеоперационном периоде, что потребовало дополнительного пластического этапа. Вероятно, данный факт связан с выполнением трех обязательных условий, которые реализуются при интраабдоминальной установке системы контролируемого отрицательного давления (см. рис. 2). Во-первых, в момент временного закрытия открытого живота требуется в максимальной степени сопоставлять края раны и апоневроза по срединной линии наводящими швами. Во-вторых, абсорбция экссудата через полипропиленовую пористую губку способствует срединной тракции краев раны, вызывая ее последовательное закрытие. В-третьих, для изоляции петель кишечника, сальника, крупных сосудов от абсорбирующей губки используется неадгезивная пористая пленка, которую важно завести в отлогие места брюшной полости, малого таза, а также боковые каналы. Данное защитное покрытие предотвращает адгезию внутренних органов к париетальной брюшине, к губке или мышцам передней брюшной стенки и профилактирует синдром «замороженного живота». На рис. 3 и 4 представлены два клинических примера – пациент К. и пациент С., у которых по поводу развившейся глубокой ИОХВ мы использовали метод вакуумного лечения раны под отрицательным давлением.

В отношении показателей смертности при применении разных методов ведения вторичного перитонита интересна ретроспективная работа T.Wild и соавт., в которой несмотря на увеличение среднего койко-дня при применении NPWT-повязок в сравнении со стандартными методами ( $38,9 \pm 27,2$

против  $26,6 \pm 23,0$  дня,  $p < 0,05$ ) авторам удалось снизить уровень госпитальной летальности на 40% [26]. В работе M.S. Bleszynski и соавт. на большой ретроспективной серии 211 случаев вторичного перитонита, в том числе одномоментно 44% случаев септического шока, уровень 28-дневной смертности удалось снизить с 38,7% в общей группе до 22,8% при применении вакуумных повязок ( $p = 0,012$ ) [27].

В настоящем ретроспективном когортном исследовании при оценке частоты летальности не получено статистически значимой разницы между группой стандартного ведения ИОХВ (6 случаев, 16,67%) и группой вакуумного лечения ран под отрицательным давлением (9 случаев, 34,61%), хотя в группе NPWT-повязок и регистрировали несколько большее число летальных исходов ( $p = 0,137$ ). Вероятность летального исхода коррелировала с высоким уровнем СРБ, выявленным в группе применения NPWT-повязок ( $r = 0,318$ ,  $p = 0,011$ ). Согласно рекомендациям по ведению пациентов с интраабдоминальной инфекцией, опубликованным в журнале World Journal of Emergency Surgery в 2021 г., в рутинной практике в качестве косвенного маркера инфекции и воспаления оправданно использовать белок острой фазы СРБ, так как он быстро высвобождается во время воспаления [28].

**Ограничения исследования.** Вакуумное лечение ран под отрицательным давлением применяется в условиях нашего учреждения в качестве основного способа ведения открытого живота с конца 2017 г. Из других методик открытого живота до внедрения





NPWT-повязок использовались только программные санации. Именно поэтому мы ретроспективно сравнивали результаты лечения с NPWT-повязками против любых других методов ведения раневой инфекции. Основным ограничением исследования было отсутствие реальной оценки сроков заживления ран, поскольку большая часть пациентов из группы стандартного ведения после выписки проходили амбулаторное лечение у хирурга, а в случае развития энтеральных свищей требовалась дополнительная госпитализация в хирургический стационар общего профиля, что суммарно увеличивало число койко-дней лечения ИОХВ. Дополнительным ограничением данной работы служит небольшая выборка пациентов с глубокой ИОХВ, что будет оценено после набора достаточного числа случаев применения вакуумных повязок.

## Заключение

Выбор варианта лечения пациента с развившейся ИОХВ – трудная, всеобъемлющая и ресурсоемкая

задача для хирургической службы. Настоящий ретроспективный анализ впервые выполнен в онкоурологическом стационаре и содержит данные по ведению пациентов с развившейся ИОХВ после РЦЭ. Вакуумное лечение ран под отрицательным давлением оказалось безопасным и эффективным методом ведения ИОХВ, не уступающим другим вариантам лечения раневой инфекции по продолжительности госпитализации пациентов, частоте послеоперационной летальности. Применение вакуумных повязок под отрицательным давлением в представленной серии наблюдений снижало риск образования фистул, латерализации краев абдоминальной раны и развития грыж передней брюшной стенки в 11,9 раза. Кроме того, еще раз была подтверждена возможность принятия решения о необходимости лечения ИОХВ на основе оценки динамики СРБ как современного предиктора острого инфекционного процесса у хирургического пациента. ©

## Дополнительная информация

### Финансирование

Работа проведена без привлечения дополнительного финансирования со стороны третьих лиц.

### Конфликт интересов

Авторы декларируют отсутствие явных и потенциальных конфликтов интересов, связанных с публикацией настоящей статьи.

### Участие авторов

М.В. Беркут – сбор и статистическая обработка материала, анализ полученных данных, написание текста; А.М. Беляев – редактирование текста, утверждение итогового варианта текста рукописи; Н.Ф. Кротов – концепция и дизайн статьи, анализ результатов, написание текста; М.Е. Карасева – сбор и обработка материала, анализ полученных данных; А.К. Носов – концепция

и дизайн статьи, редактирование текста, утверждение итогового варианта текста рукописи. Все авторы прочли и одобрили финальную версию статьи перед публикацией, согласны нести ответственность за все аспекты работы и гарантируют, что ими надлежащим образом были рассмотрены и решены вопросы, связанные с точностью и добросовестностью всех частей работы.

## Список литературы / References

1. EAU Guidelines on Muscle-invasive and Metastatic Bladder Cancer 2022 [Internet]. Edn. presented at the EAU Annual Congress Milan 2023. European Association of Urology Guidelines Office: Arnhem; 2023. Available from: <https://uroweb.org/guidelines/muscle-invasive-and-metastatic-bladder-cancer>. Date of access: 09.09.2023.
2. Носов АК, Рева СА, Джалилов ИБ, Петров СБ. Радикальная цистэктомия при раке мочевого пузыря: сравнение ранних хирургических осложнений при лапароскопической, открытой и видеоассистированной операции. *Онкоурология*. 2015;11(3):71–78. doi: 10.17650/1726-9776-2015-11-3-71-78. [Nosov AK, Reva SA, Dzhalilov IB, Petrov SB. [Radical cystectomy for bladder cancer: comparison of early surgical complications during laparoscopic, open-access, and video-assisted surgery]. *Cancer Urology*. 2015;11(3):71–78. Russian. doi: 10.17650/1726-9776-2015-11-3-71-78.]
3. Перлин ДВ, Александров ИВ, Зипунников ВП, Шманев АО. Лапароскопическая радикальная цистэктомия: ключевые моменты. *Онкоурология*. 2018;14(1):136–143. doi: 10.17650/1726-9776-2018-14-1-136-143. [Perlin DV, Alexandrov IV, Zipunnikov VP, Shmanev AO. [Laparoscopic radical cystectomy: key points]. *Cancer Urology*. 2018;14(1):136–143. Russian. doi: 10.17650/1726-9776-2018-14-1-136-143.]
4. Котов СВ, Хачатрян АЛ, Журавлева АК, Сагрян ШМ. Сравнительный анализ периоперационных результатов открытой и лапароскопической радикальной цистэктомии с формированием илеокондуита. *Экспериментальная и клиническая урология*. 2022;15(1):38–44. doi: 10.29188/2222-8543-2022-15-1-38-44. [Kotov SV, Khachatryan AL, Zhuravleva AK, Sargsyan ShM. [Comparative analysis of perioperative results of open and laparoscopic radical cystectomy with the formation of ileoconduit]. *Experimental and Clinical Urology*. 2022;15(1):38–44. Russian. doi: 10.29188/2222-8543-2022-15-1-38-44.]
5. Lawrentschuk N, Colombo R, Hakenberg OW, Lerner SP, Månsson W, Sagalowsky A, Wirth MP. Prevention and management of complications following radical cystectomy for bladder cancer. *Eur Urol*. 2010;57(6):983–1001. doi: 10.1016/j.eururo.2010.02.024.
6. Красный СА, Шишло ИФ. Клинические аспекты послеоперационного перитонита, развившегося после цистэктомии. *Онкоурология*. 2021;17(3):95–101. doi: 10.17650/1726-9776-2021-17-3-95-101. [Krasny SA, Shishlo IF. [The clinical aspects of peritonitis developing after cystectomy]. *Cancer Urology*. 2021;17(3):95–101. Russian. doi: 10.17650/1726-9776-2021-17-3-95-101.]
7. Gupta S, Gabriel A, Lantis J, Téot L. Clinical recommendations and practical guide for negative pressure wound therapy with instillation. *Int Wound J*. 2016;13(2):159–174. doi: 10.1111/iwj.12452.
8. Gao J, Wang Y, Song J, Li Z, Ren J, Wang P. Negative pressure wound therapy for surgical site infections: A systematic review and meta-analysis. *J Adv Nurs*. 2021;77(10):3980–3990. doi: 10.1111/jan.14876.
9. Гаин ЮМ, Бордаков ПВ, Бордаков ВН, Шахрай СВ, Гаин МЮ, Елин ИА. Вакуум-терапия ран при хирургической инфекции мягких



- тканей. Военная медицина. 2016;(4):64–72. [Gain JuM, Bordakov PV, Bordakov VN, Shakhrai SV, Gain MJu, Elin IA. [Vacuum-therapy at the surgical infection of soft tissues]. *Voennaya Meditsina [Military Medicine]*. 2016;(4):64–72. Russian.]
10. Попандопуло КИ, Исаханян КА, Базлов СБ, Ушварок ПС, Бабенко АА. Влияние разных способов декомпрессии брюшной полости на динамику внутрибрюшного давления в раннем послеоперационном периоде у больных с вторичным распространенным перитонитом: наблюдательное исследование. Кубанский научный медицинский вестник. 2023;30(3):44–55. doi: 10.25207/1608-6228-2023-30-3-44-55. [Popandopulo KI, Isakhanian KA, Bazlov SB, Ushkvarok PS, Babenko AA. [Effect of different methods of abdominal decompression on the dynamics of intra-abdominal pressure in the early postoperative period in patients with secondary diffuse peritonitis: observational study]. *Kuban Scientific Medical Bulletin*. 2023;30(3):44–55. Russian. doi: 10.25207/1608-6228-2023-30-3-44-55.]
11. Bruhin A, Ferreira F, Chariker M, Smith J, Runkel N. Systematic review and evidence based recommendations for the use of negative pressure wound therapy in the open abdomen. *Int J Surg*. 2014;12(10):1105–1114. doi: 10.1016/j.ijss.2014.08.396.
12. Richter S, Dold S, Doberauer JP, Mai P, Schuld J. Negative pressure wound therapy for the treatment of the open abdomen and incidence of enteral fistulas: a retrospective bicentre analysis. *Gastroenterol Res Pract*. 2013;2013:730829. doi: 10.1155/2013/730829.
13. Казарян АМ, Акопов АЛ, Росок Б, Постриганова НД, Эдвин Б. Российская редакция классификации осложнений в хирургии. Вестник хирургии имени И.И. Грекова. 2014;173(2):86–91. doi: 10.24884/0042-4625-2014-173-2-86-91. [Kazarian AM, Akopov AL, Rosok B, Postriганова ND, Édvin B. [Russian classification edition of complications in surgery]. *Vestn Khir Im I I Grek*. 2014;173(2):86–91. Russian. doi: 10.24884/0042-4625-2014-173-2-86-91.]
14. Гельфанд БР, Кириенко АИ, Хачатрян НН, ред. Абдоминальная хирургическая инфекция: Российские национальные рекомендации. 2-е изд., перераб. и доп. М.: Медицинское информационное агентство; 2018. 168 с. [Gelfand BR, Kirienko AI, Khachatryan NN, eds. [Abdominal surgical infection: Russian national guidelines]. 2<sup>nd</sup> ed., reviewed and supplemented. Moscow: MIA; 2018. 168 p. Russian.]
15. Mayhew D, Mendonca V, Murthy BVS. A review of ASA physical status – historical perspectives and modern developments. *Anaesthesia*. 2019;74(3):373–379. doi: 10.1111/anae.14569.
16. Basile-Filho A, Lago AF, Meneguetti MG, Nicolini EA, Rodrigues LAB, Nunes RS, Auxiliadora-Martins M, Ferez MA. The use of APACHE II, SOFA, SAPS 3, C-reactive protein/albumin ratio, and lactate to predict mortality of surgical critically ill patients: A retrospective cohort study. *Medicine (Baltimore)*. 2019;98(26):e16204. doi: 10.1097/MD.00000000000016204.
17. Merkow RP, Ju MH, Chung JW, Hall BL, Cohen ME, Williams MV, Tsai TC, Ko CY, Bilimoria KY. Underlying reasons associated with hospital readmission following surgery in the United States. *JAMA*. 2015;313(5):483–495. doi: 10.1001/jama.2014.18614.
18. Sax H, Uçkay I, Balmelli C, Bernasconi E, Bou-baker K, Mühlemann K, Ruef C, Troillet N, Widmer A, Zanetti G, Pittet D. Overall burden of healthcare-associated infections among surgical patients. Results of a national study. *Ann Surg*. 2011;253(2):365–370. doi: 10.1097/SLA.0b013e318202fda9.
19. Nolan MB, Martin DP, Thompson R, Schroeder DR, Hanson AC, Warner DO. Association Between Smoking Status, Preoperative Exhaled Carbon Monoxide Levels, and Postoperative Surgical Site Infection in Patients Undergoing Elective Surgery. *JAMA Surg*. 2017;152(5):476–483. doi: 10.1001/jamasurg.2016.5704.
20. Lynch RJ, Ranney DN, Shijie C, Lee DS, Samala N, Englesbe MJ. Obesity, surgical site infection, and outcome following renal transplantation. *Ann Surg*. 2009;250(6):1014–1020. doi: 10.1097/SLA.0b013e3181b4ee9a.
21. Allegranzi B, Zayed B, Bischoff P, Kubilay NZ, de Jonge S, de Vries F, Gomes SM, Gans S, Wallert ED, Wu X, Abbas M, Boermeester MA, Dellinger EP, Egger M, Gastmeier P, Guirao X, Ren J, Pittet D, Solomkin JS; WHO Guidelines Development Group. New WHO recommendations on intraoperative and postoperative measures for surgical site infection prevention: an evidence-based global perspective. *Lancet Infect Dis*. 2016;16(12):e288–e303. doi: 10.1016/S1473-3099(16)30402-9.
22. Argenta LC, Morykwas MJ. Vacuum-assisted closure: a new method for wound control and treatment: clinical experience. *Ann Plast Surg*. 1997;38(6):563–576.
23. Баранов АИ, Лещинин ЯМ, Атаманов КВ, Мартынов АА, Потехин КВ. Лапаростомия: история развития и технические аспекты выполнения. Сибирское медицинское обозрение. 2018;(3):34–42. doi: 10.20333/2500136-2018-3-34-42. [Baranov AI, Leshchishin YM, Atamanov KV, Martynov AA, Potehin KV. [Laparostomia: history of development and technical aspects of implementation]. *Siberian Medical Review*. 2018;(3):34–42. Russian. doi: 10.20333/2500136-2018-3-34-42.]
24. Coccolini F, Montori G, Ceresoli M, Catena F, Ivatury R, Sugrue M, Sartelli M, Fugazzola P, Corbella D, Salvetti F, Negroi I, Zese M, Occhionorelli S, Maccatrozzo S, Shlyapnikov S, Galatioto C, Chiarugi M, Demetrasvili Z, Dondossola D, Yovtchev Y, Ioannidis O, Novelli G, Nacoti M, Khor D, Inaba K, Demetriades D, Kaussen T, Jusoh AC, Ghannam W, Sakakushev B, Guetta O, Dogjani A, Costa S, Singh S, Damaskos D, Isik A, Yuan KC, Trotta F, Rauser S, Martinez-Perez A, Bellanova G, Fonseca VC, Hernández F, Marinis A, Fernandes W, Quiodetti M, Bala M, Vereczkei A, Curado RL, Fraga GP, Pereira BM, Gachabayov M, Chagerben GP, Arellano ML, Ozyazici S, Costa G, Tezcaner T, Ansaloni L. IROA: International Register of Open Abdomen, preliminary results. *World J Emerg Surg*. 2017;12:10. doi: 10.1186/s13017-017-0123-8.
25. Cheng Y, Wang K, Gong J, Liu Z, Gong J, Zeng Z, Wang X. Negative pressure wound therapy for managing the open abdomen in non-trauma patients. *Cochrane Database Syst Rev*. 2022;5(5):CD013710. doi: 10.1002/14651858.CD013710.pub2.
26. Wild T, Stortecy S, Stremitzer S, Lechner P, Humpel G, Glaser K, Fortelny R, Karner J, Sautner T. [Abdominal dressing – a new standard in therapy of the open abdomen following secondary peritonitis?]. *Zentralbl Chir*. 2006; 131 Suppl 1:S111–S114. German. doi: 10.1055/s-2006-921490.
27. Bleszynski MS, Chan T, Buczkowski AK. Open abdomen with negative pressure device vs primary abdominal closure for the management of surgical abdominal sepsis: a retrospective review. *Am J Surg*. 2016;211(5):926–932. doi: 10.1016/j.amjsurg.2016.01.012.
28. Sartelli M, Coccolini F, Kluger Y, Agastra E, Abu-Zidan FM, Abbas AES, Ansaloni L, Adesunkanmi AK, Atanasov B, Augustin G, Bala M, Baraket O, Baral S, Biffi WL, Boermeester MA, Ceresoli M, Cerutti E, Chiara O, Cicuttin E, Chiarugi M, Coimbra R, Colak E, Corsi D, Cortese F, Cui Y, Damaskos D, De' Angelis N, Delibegovic S, Demetrasvili Z, De Simone B, de Jonge SW, Dhingra S, Di Bella S, Di Marzo F, Di Saverio S, Dogjani A, Duane TM, Enani MA, Fugazzola P, Galante JM, Gachabayov M, Ghannam W, Gkiokas G, Gomes CA, Griffiths EA, Hardcastle TC, Hecker A, Herzog T, Kabir SMU, Karamarkovic A, Khokha V, Kim PK, Kim Ji, Kirkpatrick AW, Kong V, Koshy RM, Kryvoruchko IA, Inaba K, Isik A, Iskandar K, Ivatury R, Labricciosa FM, Lee YY, Leppaniemi A, Litvin A, Luppi D, Machain GM, Maier RV, Marinis A, Marmorale C, Marwah S, Mesina C, Moore EE, Moore FA, Negroi I, Olaoye I, Ordoñez CA, Oua-dii M, Peitzman AB, Perrone G, Pikoulis M, Pintar T, Pipitone G, Podda M, Raşa K, Ribeiro J, Rodrigues G, Rubio-Perez I, Sall I, Sato N, Sawyer RG, Segovia Lohse H, Sganga G, Shelat VG, Stephens I, Sugrue M, Tarasconi A, Tochie JN, Tolonen M, Tomadze G, Ulrych J, Vereczkei A, Viaggi B, Gurioli C, Casella C, Pagani L, Baiocchi GL, Catena F. WSES/GAIS/SIS-E/WSIS/AAST global clinical pathways for patients with intra-abdominal infections. *World J Emerg Surg*. 2021;16(1):49. doi: 10.1186/s13017-021-00387-8.



# Efficacy and safety of negative wound pressure in the treatment of surgical complications after radical cystectomy: a retrospective cohort study

M.V. Berkut<sup>1</sup> • A.M. Belyaev<sup>1</sup> • N.F. Krotov<sup>1</sup> • M.E. Karaseva<sup>1</sup> • A.K. Nosov<sup>1</sup>

**Background:** Negative pressure wound treatment (NPWT) is a relatively new, but promising method for management of surgical site infection (SSI). The literature data on the use of NPWT for complications in oncology surgery, and after radical cystectomy (RC) in particular, is scarce.

**Aim:** To evaluate the short-term results of NPWT dressings in the management of SSI after RC.

**Materials and methods:** We retrospectively analyzed data from 446 patients who had RC with various uroderivation types in the Department of Oncourology of the N.N. Petrov National Medical Research Center of Oncology from January 2012 to December 2021. A total of 62 cases of SSI emerging up to day 30 after RC were identified with complete data. Thirty six (36) cases of SSI were managed according to standard procedures, and 26 patients with SSI were treated with NPWT (VivanoTec® S 042) at constant negative pressure mode. The physical condition of the patients before RC was assessed according to the American Society of Anesthesiology (ASA) classification, and the severity of the patient's condition at SSI diagnosis within APACHE II scale. The following parameters were also analyzed: body mass index, median number of days in the hospital, number of program wound sanitations (surgical debridement) or frequency of changing NPWT dressings, changes over time in C-reactive protein and leukocyte index of intoxication, and events of clinical interest (intestinal fistulas and lateralization of the median wound margins, hernias).

**Results:** Most cases of post-RC SSIs were identified in men (57/62, 91.93%). The standard management and NPWT study groups were well balanced for age, body mass index, and ASA physical status. The

median time from the first surgical debridement of the wound to its closure was significantly shorter in the standard surgical management group: 4 days (0; 8.75) versus 8.5 days (3.25; 12.0) in the NPWT group ( $p = 0.026$ ). However, this did not negatively affect the length of hospitalization ( $28.08 \pm 12.80$  and  $30.03 \pm 16.27$  days, respectively,  $p = 0.599$ ). The 30-day mortality rates were not significantly different between the groups ( $p = 0.137$ ). In our series with NPWT dressings, there were no cases of intestinal fistulas in the early and late postoperative periods.

**Conclusion:** Negative pressure wound treatment is a safe and effective method of SSI management. It is not inferior to the generally accepted treatment standard with surgical wound debridement, staged sanitations or dressings. NPWT dressings allow for early primary muscular-fascial closure of the abdominal cavity and does not increase the duration of hospital stay, postoperative death rates and the risk of intestinal fistulas.

**Key words:** radical cystectomy, postoperative complications, peritonitis, negative pressure wound therapy, open abdomen, laparostomy

**For citation:** Berkut MV, Belyaev AM, Krotov NF, Karaseva ME, Nosov AK. Efficacy and safety of negative wound pressure in the treatment of surgical complications after radical cystectomy: a retrospective cohort study. *Almanac of Clinical Medicine*. 2023;51. doi: 10.18786/2072-0505-2023-51-039.

Received 5 November 2023; revised 22 November 2023; accepted 26 November 2023; published online 27 December 2023

**Mariya V. Berkut** – MD, PhD, Research Fellow, Scientific Department of General Oncology and Urology; Oncologist, Department of Oncourology<sup>1</sup>; ORCID: <https://orcid.org/0000-0002-6276-1716>  
✉ Ul. Leningradskaya 68, pos. Pesochnyy, Saint Petersburg, 197758, Russian Federation.  
E-mail: [berkutv91@gmail.com](mailto:berkutv91@gmail.com)

**Alexey M. Belyaev** – MD, PhD, Professor, Corr. Member of Russ. Acad. Sci., Director<sup>1</sup>; ORCID: <https://orcid.org/0000-0001-5580-4821>.  
E-mail: [oncl@ion.spb.ru](mailto:oncl@ion.spb.ru)

**Nikolay F. Krotov** – MD, PhD, Professor, Head of the Scientific Department of Surgical Oncology<sup>1</sup>; ORCID: <https://orcid.org/0000-0002-5590-8804>.  
E-mail: [krotov\\_nikolay@mail.ru](mailto:krotov_nikolay@mail.ru)

**Marina E. Karaseva** – Attending Physician, Department of Oncourology<sup>1</sup>; ORCID: <https://orcid.org/0009-0006-7294-0263>.  
E-mail: [marinaesukhanova@yandex.ru](mailto:marinaesukhanova@yandex.ru)

**Alexander K. Nosov** – MD, PhD, Head of Department of Oncourology<sup>1</sup>; ORCID: <https://orcid.org/0000-0003-3850-7109>.  
E-mail: [nakuro@yandex.ru](mailto:nakuro@yandex.ru)

## Conflict of interests

The authors declare no conflict of interests regarding the publication of this article.

## Authors' contribution

M.V. Berkut, data collection and management, statistical analysis, text writing; A.M. Belyaev, text editing, approval of the final version of the manuscript; N.F. Krotov, the paper concept and design, analysis of the results, text writing; M.E. Karaseva, data collection, management and analysis; A.K. Nosov, the paper concept and design, text editing, approval of the final version of the manuscript. All the authors have read and approved the final version of the manuscript before submission, agreed to be accountable for all aspects of the work in ensuring that questions related to the accuracy or integrity of any part of the work are appropriately investigated and resolved.

<sup>1</sup> N.N. Petrov National Medical Research Center of Oncology<sup>1</sup>; ul. Leningradskaya 68, pos. Pesochnyy, Saint Petersburg, 197758, Russian Federation