



Оценка артроскопической репозиции диска височно-нижнечелюстного сустава: проспективное исследование

Ян Ч.¹ • Ху И.¹

Цель – оценить клинические результаты и эффективность нашей методики артроскопической репозиции диска височно-нижнечелюстного сустава с прошиванием. **Материал и методы.** Проведено проспективное исследование у больных, отобранных по определенным критериям. Исходно собирали информацию об их возрасте, поле, длительности заболевания и состоянии височно-нижнечелюстного сустава, на котором предстояла операция. До и после операции регистрировали такие параметры, как боли в суставе, суставной шум, максимальное межречцовое расстояние, протрузия нижней челюсти и латеральная экскурсия (боковые движения). После операции проводили обследование, включавшее магнитно-резонансную томографию, оценку онемения, состояния рубца, затруднений жевания и качества жизни. Всех пациентов обследовали исходно и через 1, 3, 6 и 12 месяцев после артроскопического вмешательства. Количественные данные анализировали с помощью t-теста для несвязанных выборок, качественные – с помощью теста

хи-квадрат. **Результаты.** Исследование выполнено на 224 суставах у 179 больных. Средний возраст пациентов составил $21,35 \pm 8,71$ года. Через месяц динамического наблюдения отмечалось существенное уменьшение болей и улучшение качества жизни, а через 3 месяца наблюдения боли практически прошли. Частота суставного шума через месяц динамического наблюдения значительно снизилась, но через 3 месяца существенно выросла. Заметное уменьшение онемения произошло через 12 месяцев после операции. Уменьшение затруднений при жевании и улучшение состояния рубца наблюдались через 3 месяца после операции. Объем движений нижней челюсти значительно увеличился через 12 месяцев после операции. Процент успешной репозиции диска, по данным магнитно-резонансной томографии, несколько снизился с 99,6% через 1 месяц до 97,8% через 12 месяцев динамического наблюдения. **Заключение.** Предложенная нами методика артроскопической репозиции диска – эффективный хирургический подход, который не

только улучшает функционирование сустава, но и позволяет довольно долго удерживать диск в правильном положении. Ее можно считать перспективной методикой лечения переднего вывиха височно-нижнечелюстного сустава.

Ключевые слова: височно-нижнечелюстной сустав, репозиция диска, артроскопия, проспективное исследование, клинический результат, магнитно-резонансная томография, боль, суставной шум, протрузия нижней челюсти, онемение, рубец, затруднения при жевании, качество жизни

Для цитирования: Ян Ч, Ху И. Оценка артроскопической репозиции диска височно-нижнечелюстного сустава: проспективное исследование. Альманах клинической медицины. 2017;45(6):471–7. doi: 10.18786/2072-0505-2017-45-6-471-477.

Поступила 11.07.2017;
принята к публикации 26.07.2017

Внутренние нарушения, или вывих диска височно-нижнечелюстного сустава (ВНЧС), – нарушения биомеханического функционирования ВНЧС, обусловленные поражением внутрисуставных тканей [1]. Наиболее часто встречается передний вывих суставного диска. К клиническим проявлениям внутренних нарушений ВНЧС относят боли, суставной шум, щелчки, а также невозможность или ограничения открывания рта [2].

Для коррекции механических нарушений ВНЧС, увеличения объема движений в суставе и уменьшения болей обычно проводится

репозиция диска, впервые описанная W.L. McCarty и W.B. Farrar в 1979 г. [3]. Первая методика артроскопии ВНЧС была внедрена в Японии в 1975 г., но использовалась только для диагностики [4]. По мере усовершенствования оборудования и хирургических навыков артроскопия ВНЧС стала общепризнанным методом не только диагностики, но и хирургического лечения [5–7]. Сейчас популярность артроскопии продолжает расти благодаря ее минимальной инвазивности, раннему восстановлению подвижности челюсти, укорочению восстановительного периода и меньшему числу послеоперационных осложнений [8–9].



Стандартные артроскопические вмешательства на ВНЧС включают лизис и лаваж верхнего суставного пространства, а при более сложных операциях – коагуляцию тканей, хирургическую обработку раневых поверхностей, репозицию диска и восстановление его нормального положения [1, 10]. С 2001 г. мы разрабатываем новую методику артроскопической репозиции и прошивания диска, пользуясь при этом специально созданным оборудованием и шовным материалом [11]. В нашем предыдущем исследовании мы сообщали о значительном улучшении положения диска, подтвержденном при магнитно-резонансной томографии (МРТ), в 95,42% из 764 суставов [12]. Однако в этой публикации был указан только процент успеха непосредственно после операции, а подробная информация о динамике симптомов отсутствовала.

Цель настоящего исследования – проспективно оценить клинические результаты и процент успеха предложенной нами методики репозиции и прошивания диска.

Материал и методы

Дизайн исследования и пациенты

Проспективное исследование было разработано и выполнено в отделении стоматологической хирургии Шанхайского 9-го народного госпиталя при Шанхайском университете Цзяо Тун. Исследование проводилось в соответствии с рекомендациями, содержащимися в Хельсинкской декларации, и с разрешения местного этического комитета.

Для включения в исследование участники должны были удовлетворять следующим критериям: 1) в период с апреля 2014 по апрель 2015 г. они должны были подвергнуться операции артроскопической репозиции диска (оперировал старший хирург С. Yang); 2) наличие диагноза внутреннего нарушения ВНЧС II–V стадии по Wilkes; 3) наличие одно- или двустороннего поражения ВНЧС; 4) использование коблатора для рассечения передней связки диска; 5) неэффективность консервативных (нехирургических) методов лечения. При отборе больных никакие ограничения по полу или возрасту не применялись.

Критериями исключения были: 1) тяжелые нарушения прикуса, бруксизм или психические расстройства; 2) наличие в анамнезе инфекций ВНЧС, травмы челюсти, врожденной или приобретенной патологии развития и системных заболеваний; 3) выраженный фиброз сустава, анкилозирующий остеоартрит и любые хирургические

Ян Чи – DDS, MD, профессор, руководитель отделения челюстно-лицевой хирургии и хирургической стоматологии Шанхайского 9-го народного госпиталя, медицинский факультет Шанхайского университета Цзяо Тун, Шанхайская центральная стоматологическая лаборатория¹
✉ Dr. Chi Yang: Department of Oral and Maxillofacial Surgery, Shanghai Ninth People's Hospital, Shanghai Jiao Tong University School of Medicine; 639 Zhi Zao Ju Road, Shanghai, 200011, Peoples' Republic of China.
Tel.: +86 21 23271699 5218; +86 21 23271699 5705.
E-mail: yangchi63@hotmail.com

Ху Инкай – DDS, аспирант отделения челюстно-лицевой хирургии и хирургической стоматологии Шанхайского 9-го народного госпиталя, медицинский факультет Шанхайского университета Цзяо Тун, Шанхайская центральная стоматологическая лаборатория¹

вмешательства на суставе в анамнезе; 3) прерывание операции в связи с интраоперационно выявленной большой перфорацией.

Регистрировавшиеся клинические переменные
На момент включения в исследование собирали следующую информацию о пациенте: возраст и пол, длительность заболевания, оперируемый сустав (левый, правый, оба) и дата операции.

Перед операцией регистрировали следующие переменные: классификация по Wilkes, боли в суставе, суставной шум, максимальное межрезцовое расстояние, протрузия нижней челюсти и амплитуда боковых движений.

Послеоперационная оценка включала МРТ, оценку болей в суставе, суставного шума, онемения, состояния рубца, затруднений при жевании, качества жизни и подвижности челюсти (максимальное межрезцовое расстояние, протрузия и боковые движения).

Всех больных обследовали до операции и через 1, 3, 6 и 12 месяцев после артроскопического вмешательства.

Методы оценки

Магнитно-резонансная томография. Для оценки эффективности репозиции диска определяли его положение на сагиттальных магнитно-резонансных томограммах на трех срезах (медиальный, центральный, боковой). При этом использовали следующие критерии: 1) репозицию на трех сагиттальных срезах расценивали как отличный результат; 2) репозицию на двух срезах – как хороший; 3) репозицию только на одном срезе или отсутствие репозиции – как неудовлетворительный. При наличии отличного или хорошего результата репозицию считали успешной (если вывих диска ранее отмечался только на одном или двух срезах, то успешной считали репозицию, визуализирующуюся на всех срезах).

Боли в суставе. Пациент субъективно оценивал боль по 10-балльной визуальной аналоговой шкале (ВАШ) (где «0» означает отсутствие боли, «10» – самую сильную боль).

Суставной шум и онемение. Оба параметра оценивали как «отсутствует» («нет») или «имеется» («да»).

Рубец. Внешний вид области хирургического разреза оценивали субъективно по 10-балльной ВАШ («0» означает «очень неэстетично», «10» – «очень эстетично»).

Затруднения при жевании. Наличие или отсутствие затруднений при жевании – один из показателей функции челюсти. Пациенты

¹ Шанхайский университет Цзяо Тун; 200011, г. Шанхай, Чжи Цзао Цзюй шоссе, 639, Китайская Народная Республика



самостоятельно оценивали этот параметр по 10-балльной ВАШ («0» означает «нормально», «10» означает, что пациент может принимать только жидкость).

Качество жизни. Под качеством жизни подразумевают то, как операция влияет на способность пациента получать удовольствие от повседневной жизни. Показатель оценивали в баллах в диапазоне от 1 до 4 («1» – очень серьезное влияние на жизнь, «4» – отсутствие влияния на жизнь).

Хирургическая методика

Артроскопические операции выполнял под местной анестезией один и тот же хирург. Для рассечения передней связки диска и участка латеральной крыловидной мышцы перед репозицией диска использовали коблатор (Arthro Care System2000; Arthro Care, Саннивейл, США). С его помощью можно было легко и эффективно осуществить репозицию диска. Затем диск смещали тупым зондом и дважды накладывали

горизонтальный матрасный шов у заднего края диска, пользуясь специальным шовным инструментарием (Shanghai Shen Ding Industrial Co, Ltd Manufacturing, Шанхай, Китай). Диск фиксировали двумя швами от медиальной части к латеральной. Обычно добивались гиперкоррекции диска во избежание рецидива вывиха [11].

Анализ данных

Статистический анализ выполняли с помощью стандартной компьютерной программы (SPSS, версия 17.0, Чикаго, США). За уровень статистической значимости принимали $p < 0,05$. Для анализа количественных данных использовали t-тест для независимых выборок, для анализа качественных (бинарных) данных – тест хи-квадрат.

Результаты

В исследование были включены 206 пациентов, соответствовавших критериям отбора. Пять больных исключили в связи с прерыванием

Таблица 1. Оценка боли в суставе

Параметр, средний балл ± стандартное отклонение	До операции		1 мес. наблюдения		3 мес. наблюдения		6 мес. наблюдения		12 мес. наблюдения	
	нет	да	нет	да	нет	да	нет	да	нет	да
Боль	2,09 ± 2,06		1,41 ± 1,87		0,99 ± 1,47		0,83 ± 1,24		0,75 ± 1,2	

*Различия статистически значимы

Таблица 2. Оценка суставного шума и онемения

Частота, %	До операции		1 мес. наблюдения		3 мес. наблюдения		6 мес. наблюдения		12 мес. наблюдения	
	нет	да	нет	да	нет	да	нет	да	нет	да
Суставной шум	54	46	80,8	19,2	69,4	30,6	67,3	32,7	61,6	38,9
Онемение	100	0	89,3	10,7	91,7	8,3	95	5	97,2	2,8

*Различия статистически значимы

Таблица 3. Оценка способности принимать пищу, состояния рубца и качества жизни

Параметр, средний балл ± стандартное отклонение	До операции		1 мес. наблюдения		3 мес. наблюдения		6 мес. наблюдения		12 мес. наблюдения	
	нет	да	нет	да	нет	да	нет	да	нет	да
Жевание	3,48 ± 1,77		3,62 ± 1,88		2,72 ± 1,79		2,71 ± 2,02		2,5 ± 1,6	
Рубец			9,1 ± 1,36		9,68 ± 0,92		9,67 ± 0,77		9,91 ± 0,27	
Качество жизни	2,6 ± 0,8		3,48 ± 0,62		3,61 ± 0,49		3,58 ± 0,55		3,67 ± 0,57	

*Различия статистически значимы

Таблица 4. Оценка подвижности челюсти

Параметр, средний балл ± стандартное отклонение	До операции	1 мес. наблюдения	3 мес. наблюдения	6 мес. наблюдения	12 мес. наблюдения
Максимальное межрезцовое расстояние	31,28 ± 7,83	29,13 ± 5,95	33,43 ± 6,59	35,04 ± 6,38	36,04 ± 6,37
Движение кпереди	4,34 ± 1,93	2,65 ± 1,6	3,79 ± 1,99	4,84 ± 2,11	5,87 ± 1,9
Движение боковое влево	4,32 ± 2,62	3,23 ± 2,18	3,94 ± 2,59	4,5 ± 2,25	5,54 ± 2,62
Движение боковое вправо	4,37 ± 3,76	3,16 ± 2,23	3,82 ± 2,56	4,53 ± 2,63	5,84 ± 2,57

операции, 22 пациента были потеряны из-под наблюдения. Таким образом, в итоге исследование завершили 179 больных (26 мужчин и 153 женщины) с 224 прооперированными суставами. Односторонняя операция была выполнена на 134 суставах, двусторонняя – на 45. Средний возраст пациентов составил $21,35 \pm 8,71$ года (диапазон 11–61 год).

Через 1 месяц наблюдения боли в суставах значительно уменьшились ($p = 0,001$), а через 3 месяца – практически исчезли (табл. 1). Существенных различий по этому показателю через 3, 6 и 12 месяцев динамического наблюдения не было.

Как видно из табл. 2, у 46% больных до операции присутствовал суставной шум, а через 1 месяц наблюдения его частота значительно уменьшилась ($p < 0,001$). Однако через 3 месяца наблюдения отмечалось статистически значимое ($p = 0,022$) возрастание суставного шума (рис. 1). Несмотря на то что после операции суставной шум возникал реже, его частота через 3, 6 и 12 месяцев динамического наблюдения не различалась. Выраженность онемения существенно уменьшилась через 12 месяцев после операции ($p < 0,001$).

Уменьшение затруднений при жевании стало очевидным через 3 месяца после операции ($p < 0,001$). Внешний вид рубца через 1 месяц наблюдения был приемлемым, а к 3 месяцам существенно улучшился ($p < 0,001$). Качество жизни пациентов через 1 месяц после операции было значимо лучше, чем исходное ($p < 0,001$). Можно с уверенностью говорить, что операция не оказывала существенного негативного влияния на качество жизни (табл. 3).

Из табл. 4 можно видеть, что через 1 месяц наблюдения отмечалось значимое увеличение максимального межрезцового расстояния ($p = 0,002$), амплитуды передних и боковых движений нижней челюсти ($p < 0,001$). Три месяца спустя эти параметры продемонстрировали дальнейшее значимое улучшение по сравнению с их значением

через 1 месяц после операции ($p < 0,001$, $p = 0,002$, $p = 0,016$, $p = 0,024$ соответственно). Через 12 месяцев подвижность нижней челюсти была значительно лучше, чем до операции ($p = 0,002$, $p < 0,001$, $p < 0,001$, $p < 0,001$ соответственно).

Оценка положения диска с помощью МРТ и процент успеха операции отражены в табл. 5. Через 12 месяцев после операции

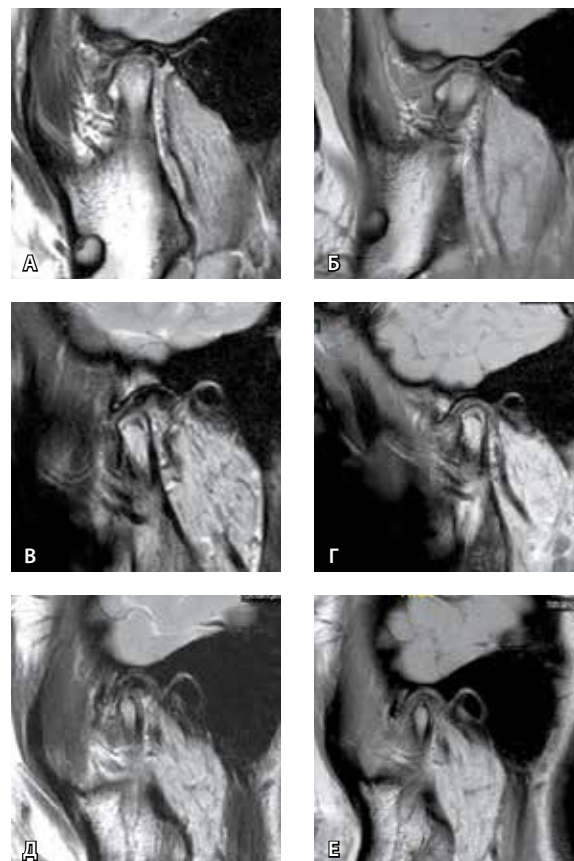

Рис. 1. Причины суставного шума после операции: **А, Б** – малая длина и гиперкоррекция диска; **В, Г** – сепарация диска и мышелка; **Д, Е** – остеофит мышелка (**А, В, Д** – в положении с закрытым ртом; **Б, Г, Е** – в положении с открытым ртом)



Таблица 5. Оценка положения диска по данным магнитно-резонансной томографии и процент успеха вмешательства

Параметр	1 мес. наблюдения	3 мес. наблюдения	6 мес. наблюдения	12 мес. наблюдения
Оценка положения диска, количество суставов				
отлично	213	210	207	207
хорошо	10	13	14	12
неудовлетворительно	1	1	3	5
Процент успеха, %	99,6	99,6	98,7	97,8

рецидив вывиха диска отмечался всего у 5 больных (рис. 2). Процент успеха несколько снизился – с 99,6% через 1 месяц до 97,8% через 12 месяцев динамического наблюдения.

Обсуждение

Целью настоящего исследования было изучение клинических результатов и процента успеха предложенной нами методики артроскопической репозиции диска. Мы предположили, что эта операция значительно уменьшит выраженность клинических симптомов и окажется высокоэффективной. Полученные результаты подтвердили нашу гипотезу.

Минимально инвазивные артроскопические операции имеют многочисленные преимущества

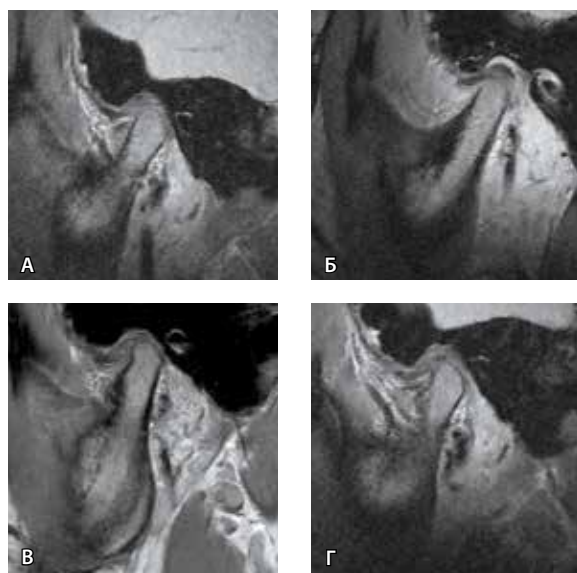


Рис. 2. Рецидив вывиха диска, указывающий на важность гиперкоррекции: **А** – до операции; **Б** – через 1 месяц после операции; **В** – через 6 месяцев после операции; **Г** – через 12 месяцев после операции

в виде укорочения времени заживления, уменьшения болевого синдрома и расходов на оказание помощи. В нашем исследовании значимое улучшение баллов ВАШ для боли, состояния рубца, жевания, подвижности нижней челюсти и качества жизни отмечалось уже через 1 и 3 месяца после операции. Это подтверждает наше мнение, что местные симптомы при патологии ВНЧС лучше всего устраняются хирургическим, причем именно минимально инвазивным – артроскопическим – путем [13–14].

Самое интересное, что суставной шум существенно уменьшился через 1 месяц динамического наблюдения, однако через 3 месяца это улучшение потеряло статистическую значимость по сравнению с состоянием до операции. Можно предположить, что основными причинами уменьшения суставного шума через месяц после операции стали ограничение открывания рта и репозиция диска. Но почему тогда суставной шум появлялся спустя несколько месяцев, несмотря на то что диск по-прежнему находился в состоянии репозиции? Этот феномен может быть обусловлен четырьмя факторами: малой длиной диска, гиперкоррекцией положения диска, сепарацией диска и мышелка и появлением остеофитов. Для профилактики рецидива вывиха диска мы обычно прибегаем к его гиперкоррекции. Иными словами, вместо того, чтобы установить диск в его нормальное анатомическое положение (на 11–12 часов), мы стараемся поместить его между 12 часами и 1 часом. Иногда диск бывает относительно короткий и не закрывает переднюю поверхность мышелка суставной головки. Когда через несколько месяцев после операции пациент сможет широко открывать рот, мышелок на максимальном открытии рта может сдвигаться вперед к диску, что и вызывает суставной шум (см. рис. 1А и 1Б). На рис. 1В и 1Г представлен другой случай: здесь диск достаточно длинный и стоит в анатомическом положении, но не двигается вместе с мышелком (сепарация мышелка и диска), поэтому суставной шум возникает в тот момент, когда диск возвращается назад в свое нормальное положение. Суставной шум может также появляться во время движения челюсти при наличии остеофита (см. рис. 1Д, 1Е).

Во многих публикациях сообщалось о хороших результатах лизиса и лаважа ВНЧС [2, 10, 15]. Частота успеха этих вмешательств, по данным ретроспективных исследований, находится в диапазоне от 65 до 90% [16–18]. Однако при вывихе диска ВНЧС отмечаются не только воспалительные

изменения, но и механическое нарушение функции. Лаваж может лишь временно облегчить боль, так как помогает устранить воспаление, но не влияет на механический компонент. Важно, что со временем диск обычно укорачивается и смещается еще сильнее. Это приводит к развитию тяжелого остеоартрита и резорбции мышечка, особенно в период скачка роста [19–21]. Вот почему целью лечения вывиха диска ВНЧС должно быть и устранение симптомов, и восстановление нормальной функциональной анатомии.

Существует несколько методик открытых операций по репозиции диска, которые дают удовлетворительные результаты, уменьшая и даже предотвращая дегенерацию заднего ската мышечка [22–25]. Но современная клиническая практика характеризуется переходом от открытой хирургии к минимально инвазивным вмешательствам. Предложенная нами методика артроскопической репозиции диска дает высокий процент эффективности через 1 год после операции, что подтверждается как с помощью МРТ, так и значительным уменьшением клинической симптоматики. Артроскопическую репозицию диска следует считать методом выбора: она характеризуется равной или большей эффективностью, чем операции открытого типа, и при этом имеет меньше осложнений. Проводить артроскопию

только для лизиса и лаважа означает чрезвычайно ограничивать ее возможности.

Несмотря на то что данное исследование имеет такое ограничение, как отсутствие контрольной группы, прооперированной открытым способом, мы полагаем обоснованным вывод об эффективности минимально инвазивной артроскопической операции. В наших дальнейших исследованиях мы планируем сравнить артроскопические и открытые операции. Кроме того, в более глубоком изучении нуждаются факторы, влияющие на процент успеха операции. Наконец, не в последнюю очередь для подтверждения надежности вывода об эффективности этого подхода необходим более продолжительный период динамического наблюдения.

Заключение

Конечной целью лечения вывихов диска ВНЧС должно быть улучшение биомеханики сустава, что отразится на клинических симптомах и положении диска. Предложенная нами методика артроскопической репозиции диска – эффективный хирургический подход, который не только улучшает функцию сустава, но и помогает устранить вывих диска на достаточно длительное время. Эту технику следует считать перспективным методом лечения вывиха диска ВНЧС. ©

Конфликт интересов

Авторы заявляют об отсутствии конфликта интересов.

Финансирование

Работа проведена без привлечения дополнительного финансирования со стороны третьих лиц.

Литература / References

1. Israel HA. Internal derangement of the temporomandibular joint: new perspectives on an old problem. *Oral Maxillofac Surg Clin North Am.* 2016;28(3):313–33. doi: 10.1016/j.coms.2016.03.009.
2. Al-Moraissi EA. Arthroscopy versus arthrocetesis in the management of internal derangement of the temporomandibular joint: a systematic review and meta-analysis. *Int J Oral Maxillofac Surg.* 2015;44(1):104–12. doi: 10.1016/j.ijom.2014.07.008.
3. McCarty WL, Farrar WB. Surgery for internal derangements of the temporomandibular joint. *J Prosthet Dent.* 1979;42(2):191–6. doi: http://dx.doi.org/10.1016/0022-3913(79)90174-4.
4. Ohnishi M. Arthroscopy and arthroscopic surgery of the temporomandibular joint (T.M.J.). *Rev Stomatol Chir Maxillofac.* 1990;91(2):143–50.
5. Murakami KI, Lizuka T, Matsuki M, Ono T. Diagnostic arthroscopy of the TMJ: differential diagnoses in patients with limited jaw opening. *Cranio.* 1986;4(2):117–26.
6. Koslin MG, Martin JC. The use of the holmium laser for temporomandibular joint arthroscopic surgery. *J Oral Maxillofac Surg.* 1993;51(2):122–3.
7. McCain JP, Podrasky AE, Zabięgalski NA. Arthroscopic disc repositioning and suturing: a preliminary report. *J Oral Maxillofac Surg.* 1992;50(6):568–79. doi: https://doi.org/10.1016/0278-2391(92)90435-3.
8. Politi M, Sembronio S, Robiony M, Costa F, Toro C, Undt G. High condylectomy and disc repositioning compared to arthroscopic lysis, lavage, and capsular stretch for the treatment of chronic closed lock of the temporomandibular joint. *Oral Surg Oral Med Oral Pathol Oral Radiol Endod.* 2007;103(1):27–33. doi: https://doi.org/10.1016/j.tripleo.2006.01.008.
9. Undt G, Murakami K, Rasse M, Ewers R. Open versus arthroscopic surgery for internal derangement of the temporomandibular joint: a retrospective study comparing two centres' results using the Jaw Pain and Function Questionnaire. *J Craniomaxillofac Surg.* 2006;34(4):234–41. doi: 10.1016/j.jcms.2005.12.002.
10. Smolka W, Lizuka T. Arthroscopic lysis and lavage in different stages of internal derangement of the temporomandibular joint: correlation of preoperative staging to arthroscopic findings and treatment outcome. *J Oral Maxillofac Surg.* 2005;63(4):471–8. doi: 10.1016/j.joms.2004.07.021.
11. Yang C, Cai XY, Chen MJ, Zhang SY. New arthroscopic disc repositioning and suturing technique for treating an anteriorly displaced disc of the temporomandibular joint: part I – technique introduction. *Int J Oral Maxillofac Surg.* 2012;41(9):1058–63. doi: 10.1016/j.ijom.2012.05.025.
12. Zhang SY, Liu XM, Yang C, Cai XY, Chen MJ, Haddad MS, Yun B, Chen ZZ. New arthroscopic disc repositioning and suturing technique for treating internal derangement of the temporomandibular joint: part II – magnetic resonance imaging evaluation. *J Oral Maxillofac Surg.* 2010;68(8):1813–7. doi: 10.1016/j.joms.2009.08.012.
13. Indresano AT. Surgical arthroscopy as the preferred treatment for internal derangements of the temporomandibular joint. *J Oral Maxillofac Surg.* 2001;59(3):308–12. doi: 10.1053/joms.2001.21001.
14. Mancha de la Plata M, Muñoz-Guerra M, Escorial Hernandez V, Martos Diaz P, Gil-Diez Usandizaga JL, Rodriguez-Campo FJ. Unsuccessful temporomandibular joint arthroscopy: is a second arthroscopy an acceptable alternative? *J Oral Maxillofac Surg.* 2008;66(10):2086–92. doi: 10.1016/j.joms.2008.06.043.



15. Moses JJ, Poker ID. TMJ arthroscopic surgery: an analysis of 237 patients. *J Oral Maxillofac Surg.* 1989;47(8):790–4.
16. Ulmner M, Kruger-Weiner C, Lund B. Patient-specific factors predicting outcome of temporomandibular joint arthroscopy: a 6-year retrospective study. *J Oral Maxillofac Surg.* 2017;75(8):1643.e1–7. doi: 10.1016/j.joms.2017.04.005.
17. Holmlund A, Gynther G, Axelsson S. Efficacy of arthroscopic lysis and lavage in patients with chronic locking of the temporomandibular joint. *Int J Oral Maxillofac Surg.* 1994;23(5): 262–5.
18. Machoň V, Sedý J, Klíma K, Hirjak D, Foltán R. Arthroscopic lysis and lavage in patients with temporomandibular anterior disc displacement without reduction. *Int J Oral Maxillofac Surg.* 2012;41(1):109–13. doi: 10.1016/j.jom.2011.07.907.
19. Cai XY, Jin JM, Yang C. Changes in disc position, disc length, and condylar height in the temporomandibular joint with anterior disc displacement: a longitudinal retrospective magnetic resonance imaging study. *J Oral Maxillofac Surg.* 2011;69(11):e340–6. doi: 10.1016/j.joms.2011.02.038.
20. Hu YK, Yang C, Xie QY. Changes in disc status in the reducing and nonreducing anterior disc displacement of temporomandibular joint: a longitudinal retrospective study. *Sci Rep.* 2016;6:34253. doi: 10.1038/srep34253.
21. Hu YK, Yang C, Cai XY, Xie QY. Does condylar height decrease more in temporomandibular joint nonreducing disc displacement than reducing disc displacement?: A magnetic resonance imaging retrospective study. *Medicine (Baltimore).* 2016;95(35):e4715. doi: 10.1097/MD.0000000000004715.
22. Mehra P, Wolford LM. The Mitek mini anchor for TMJ disc repositioning: surgical technique and results. *Int J Oral Maxillofac Surg.* 2001;30(6): 497–503. doi: 10.1054/ijom.2001.0163.
23. Conway WF, Hayes CW, Campbell RL, Laskin DM, Swanson KS. Temporomandibular joint after menisectomy: appearance at MR imaging. *Radiology.* 1991;180(3):749–53. doi: 10.1148/radiology.180.3.1871289.
24. Sembronio S, Robiony M, Politi M. Disc-repositioning surgery of the temporomandibular joint using bioresorbable screws. *Int J Oral Maxillofac Surg.* 2006;35(12):1149–52. doi: 10.1016/j.ijom.2006.06.010.
25. McKenna SJ, Cornella F, Gibbs SJ. Long-term follow-up of modified condylotomy for internal derangement of the temporomandibular joint. *Oral Surg Oral Med Oral Pathol Oral Radiol Endod.* 1996;81(5):509–15. doi: https://doi.org/10.1016/S1079-2104(96)80038-2.

Evaluation of arthroscopic disc repositioning: a prospective study

Yang Ch.¹ • Hu Yi.¹

Aim: To evaluate clinical outcomes and success rates of our arthroscopic disc repositioning and suturing technique in patients with internal derangements of the temporomandibular joint (TMJ). **Materials and methods:** This was a prospective study in selected patients who met certain criteria. At baseline, we collected the information on their age, gender, disease duration, and the operated TMJ. Preoperative and postoperative variables included joint pain, joint clicking, maximal inter-incisal opening, mandibular protrusion, and lateral movements. Postoperative assessments were also performed, including magnetic resonance imaging (MRI) scans, assessment of numbness, scar, diet, and quality of life. All patients were assessed preoperatively and at 1, 3, 6, 12 months after the arthroscopic surgery. An independent t-test was used to assess the quantitative data and chi-square test was applied to the binary data. **Results:** The study was completed in 224 joints from 179 patients. Their mean age was 21.35 ± 8.71 years. Joint pain and quality of life improved significantly at 1 month of the follow-up, and almost vanished at 3 months of the follow-up. Frequency of joint clicking was significantly lower at 1 month of the follow-up, but increased significantly at 3 months

of the follow-up. Numbness was significantly reduced at 12 months after surgery. Dietary and scar improvements were obvious at 3 months after surgery. Jaw movements were significantly improved at 12 months after the surgery. The success rate of the disc position evaluated by MRI decreased slightly from 99.6% to 97.8% at 1 month and 12 months of the follow-up. **Conclusion:** Our arthroscopic disc repositioning technique is an effective surgical method not only to improve the joint functioning, but also to correct the disc displacement for a relatively long time. It can be regarded as an appealing technique for the treatment of TMJ internal derangements.

Key words: temporomandibular joint, disc reposition, arthroscopy, prospective study, clinical outcomes, magnetic resonance imaging, pain, joint clicking, mandibular protrusion, numbness, scar, diet, quality of life

For citation: Yang Ch, Hu Yi. Evaluation of arthroscopic disc repositioning: a prospective study. *Almanac of Clinical Medicine.* 2017;45(6):471–7. doi: 10.18786/2072-0505-2017-45-6-471-477.

Received 11 July 2017; Accepted 26 July 2017

Yang Chi – DDS, MD, Professor, Head of Department of Oral and Maxillofacial Surgery, Ninth People's Hospital, Shanghai Jiao Tong University School of Medicine, Shanghai Key Laboratory of Stomatology¹
 ✉ Dr. Chi Yang: Department of Oral and Maxillofacial Surgery, Shanghai Ninth People's Hospital, Shanghai Jiao Tong University School of Medicine; 639 Zhi Zao Ju Road, Shanghai, 200011, Peoples' Republic of China.
 Tel.: +86 21 23271699 5218;
 +86 21 23271699 5705.
 E-mail: yangchi63@hotmail.com

Hu Yingkai – DDS, PhD student, Department of Oral and Maxillofacial Surgery, Ninth People's Hospital, Shanghai Jiao Tong University School of Medicine, Shanghai Key Laboratory of Stomatology¹

Conflicts of Interest

The authors declare that they have no conflict of interest.

¹ Shanghai Jiao Tong University School of Medicine; 639 Zhi Zao Ju Road, Shanghai, 200011, Peoples' Republic of China