

# Рак околощитовидной железы, развившийся на фоне рецидива вторичного гиперпаратиреоза

Котова И.В.<sup>1</sup> • Воронкова И.А.<sup>1</sup> • Казанцева И.А.<sup>1</sup>

Приведено клиническое наблюдение рака околощитовидной железы у пациента с рецидивом вторичного гиперпаратиреоза через четыре года после субтотальной паратиреоидэктомии. Его уникальность связана с сочетанием рецидивирующего вторичного гиперпаратиреоза, паратиреоматоза, эктопии аденоматозно измененной гиперплазированной околощитовидной железы в щитовидную железу и рака околощитовидной железы. Раскрываются сразу несколько сложнейших аспектов паратиреоидной хирургии: выбор тактики хирургического лечения вторичного гиперпаратиреоза, сложности морфологической и цитологической диагностики данного заболевания.

**Ключевые слова:** рецидив вторичного гиперпаратиреоза, паратиреоматоз, рак околощитовидной железы

doi: 10.18786/2072-0505-2016-44-4-540-543

**М**орфологическим субстратом вторичного гиперпаратиреоза являются гиперплазированные околощитовидные железы, которые при длительно существующем заболевании подвергаются аденоматозной трансформации, и вторичный гиперпаратиреоз переходит в третичный. Частота рецидива вторичного гиперпаратиреоза зависит от объема первой операции на околощитовидных железах. По данным R. Schneider и соавт. [1], частота рецидива при субтотальной паратиреоидэктомии составляет 9,5%, при тотальной паратиреоидэктомии – 0%. Как правило, его причиной бывают не только оставленные околощитовидные железы в местах типичного расположения, но и эктопированные в жировую клетчатку шеи или ножек тимуса островки паратиреоидной ткани. Пять и более желез выявлено при аутопсии в 2,5–13% наблюдений [2, 3]. По мнению P.B. Мальцева и соавт. [4], оптимальный объем операции – тотальная паратиреоидэктомия с центральной шейной лимфодиссекцией и удалением рогов тимуса. Однако до настоящего времени данный вопрос является дискуссионным.

Рак околощитовидной железы – редкая злокачественная опухоль неизвестной этиологии, обнаруживаемая в 0,4–5,2% верифицированного гиперпаратиреоза [5–9]. Нет достоверных данных,

указывающих на какой-либо предрасполагающий фактор возникновения рака околощитовидной железы. Заболевание наиболее часто развивается *de novo*. Однако описаны случаи развития карциномы в аденоме и гиперплазированной околощитовидной железе. Казуистически редко рак околощитовидной железы наблюдается при вторичном гиперпаратиреозе. Так, одно клиническое наблюдение представлено E. Kanematsu и соавт. [10].

В литературе мы не нашли описания клинического наблюдения, в котором бы сочетались несколько редко встречающихся видов патологии: рецидивирующий вторичный гиперпаратиреоз, паратиреоматоз, эктопия аденоматозно измененной гиперплазированной околощитовидной железы в щитовидную железу и рак околощитовидной железы.

## Клиническое наблюдение

Пациент Р., 37 лет, находился в отделении хирургической эндокринологии ГБУЗ МО МОНКИ им. М.Ф. Владимирского с диагнозом «Персистирующий вторичный гиперпаратиреоз. Фолликулярная опухоль щитовидной железы. Хронический гломерулонефрит, хроническая почечная недостаточность, терминальная стадия». С 2004 г. болен хроническим гломерулонефритом. С 2004 г. находится на гемодиализе. В 2011 г. выявлен вторичный гиперпаратиреоз, по поводу которого оперирован в другом лечебном учреждении, удалено 3 околощитовидных железы. Гистологическое заключение: узловая гиперплазия околощитовидной железы. При пересмотре готовых препаратов в ГБУЗ МО МОНКИ им. М.Ф. Владимирского дано заключение: «новообразование околощитовидной железы солидно-трабекулярного строения из главных и эозинофильных клеток с проявлениями паратиреоматоза, достоверно судить о потенциале злокачественности не представляется возможным ввиду выраженной фрагментации материала». В последний год отмечено повышение уровня паратиреоидного гормона (ПТГ) до 1300 пг/мл, при ультразвуковом исследовании выявлены новообразования в проекции верхней и нижней околощитовидных



желез справа, опухоль правой доли щитовидной железы. Дважды проводилась пункционная биопсия опухоли правой доли щитовидной железы, при цитологическом исследовании определена фолликулярная опухоль.

При объективном осмотре: щитовидная железа не увеличена, несколько уплотнена, в правой доле пальпируется узловое образование с нечеткими контурами, плотно-эластической консистенции, 1,5 см в диаметре. Увеличенных лимфатических узлов на шее не обнаружено.

Уровень кальция (Ca) сыворотки крови – 2,57 ммоль/л, фосфора (P) – 2,22 ммоль/л, ПТГ – 1300 пг/мл.

Электрокардиографическое исследование показало: синусовая брадикардия с частотой сердечных сокращений 57 в минуту; отклонение электрической оси сердца влево; изменение левопредсердного компонента, повышенные электрической активности левого желудочка; изменения миокарда левого желудочка, признаки электролитного дисбаланса по морфологии ST-T.

По данным мультиспиральной компьютерной томографии шеи: щитовидная железа расположена обычно, с четкими ровными контурами, в размерах не увеличена, диффузно-пониженной плотности; вдоль нижнезаднего контура правой доли определяется неправильной овальной формы объемное образование, размерами 19 × 15 мм, мягкотканной плотности при нативном исследовании; после внутривенного контрастного усиления отмечается неомогенное повышение плотности этого образования синхронно с паренхимой щитовидной железы; кроме того, несколько ниже данного образования, паратрахеально справа визуализируется округлая структура, слабо накапливающая контрастный препарат в венозную фазу контрастирования, размерами 12 × 10 мм; на остальном протяжении на шее дополнительных образований не определяется; увеличенных лимфатических узлов на шее и в верхнем средостении не определяется, костный скелет – без деструктивных изменений. Заключение: дополнительное образование вдоль нижнезадней поверхности правой доли щитовидной железы, с учетом анамнеза – вероятно, аденома околощитовидной железы.

Отмеченная дополнительная структура, расположенная паратрахеально справа, – отображение лимфатического узла, измененная околощитовидная железа? После введения контрастного препарата (на 3-й минуте от момента внутривенного введения контрастного препарата) у пациента возникла генерализованная аллергическая реакция на контрастное вещество, пациент переведен в отделение реанимации. В связи с этим исследование средостения не проводилось.

При ультразвуковом исследовании шеи: щитовидная железа обычно расположена, с ровными и четкими контурами, в размерах не увеличена, паренхима средней эхогенности, однородной структуры, в нижнем полюсе правой доли определяется гипоехогенное неоднородное образование с четкими контурами размером 11 × 8 мм,

**Котова Ирина Владимировна** – д-р мед. наук, вед. науч. сотр. отделения хирургической эндокринологии<sup>1</sup>  
✉ 129110, г. Москва, ул. Щепкина, 61/2–15, Российская Федерация.  
Тел.: +7 (916) 608 92 04.  
E-mail: kotovaira777@gmail.com

**Воронкова Ия Александровна** – канд. мед. наук, врач лаборатории фундаментальной патоморфологии<sup>1</sup>

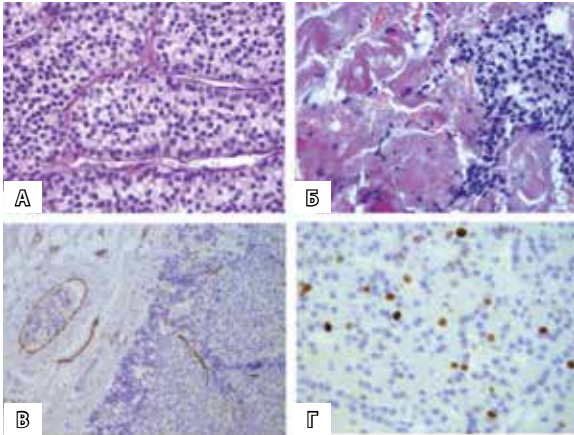
**Казанцева Ирина Александровна** – д-р мед. наук, руководитель патологоанатомического отделения<sup>1</sup>

в задних отделах левой доли единичная гипоехогенная зона неоднородная с четкими контурами размером 5 × 4 мм, узловых образований в левой доле не выявлено, на шее увеличенных и измененных лимфатических узлов достоверно не выявлено, за нижним полюсом правой доли определяется гипоехогенное образование овальной формы с четкими контурами неоднородное по структуре размером 21 × 14 × 12 мм, за средней третью правой доли аналогичное образование с четкими контурами размером 11 × 4 × 5 мм (лимфатический узел? образование околощитовидной железы?); в месте типичного расположения околощитовидной железы слева дополнительных образований достоверно не выявлено. Заключение: образования в проекции правых околощитовидных желез; узловое образование правой доли, фокальное изменение структуры левой доли щитовидной железы. При цитологическом исследовании материала, полученного при тонкоигольной аспирационной биопсии из узла правой доли, выявлена цитологическая картина, наиболее характерная для фолликулярного новообразования щитовидной железы (категория IV согласно классификации Бетесда – Bethesda Thyroid Classification, 2009).

Таким образом, несмотря на консервативную терапию, проводимую для коррекции фосфорно-кальциевого обмена, у пациента отмечалось повышение уровня ПТГ (1300 пг/мл), повышение уровня P сыворотки крови (2,22 ммоль/л) и тенденция к повышению уровня Ca сыворотки крови (2,57 ммоль/л при референсных значениях 2,12–2,6 ммоль/л). Учитывая это, а также выявление двух гиперплазированных околощитовидных желез при мультиспиральной компьютерной томографии и картину фолликулярной опухоли, трижды верифицированную при пункционной биопсии узлового новообразования щитовидной железы, было принято решение о проведении повторной операции.

Протокол операции: разрезом по Кохеру на шее, с иссечением послеоперационного рубца (справа передние мышцы шеи припаяны к капсуле щитовидной железы), обнажена щитовидная железа, увеличенная за счет правой доли, в которой – узловое образование 1,5 см в диаметре, плотной консистенции, в левой доле узловых образований не обнаружено. Произведена ревизия околощитовидных желез: правая верхняя околощитовидная железа увеличена в размерах – до 1,5 см в диаметре, расположена на задней поверхности щитовидной железы, правая нижняя околощитовидная железа расположена латеральнее нижнего полюса щитовидной железы, припаяна к правой сонной артерии, каменистой плотности, размерами 2,5 × 2,7 см в диаметре; увеличенных паратрахеальных лимфоузлов по ходу сосудисто-нервных пучков не определяется; слева околощитовидные железы не визуализируются (удалены во время хирургического вмешательства в 2011 г.). Произведено удаление гиперплазированной правой верхней околощитовидной

<sup>1</sup> ГБУЗ МО «Московский областной научно-исследовательский клинический институт им. М.Ф. Владимирского»; 129110, г. Москва, ул. Щепкина, 61/2, Российская Федерация



Морфологическая картина рака околощитовидной железы пациента Р, 37 лет: **А** – солидно-трабекулярное строение рака околощитовидной железы из главных клеток (окраска гематоксилином и эозином,  $\times 400$ ); **Б** – очаговая инвазия ткани рака околощитовидной железы в окружающие мышцы (окраска гематоксилином и эозином,  $\times 400$ ); **В** – сосудистая инвазия рака околощитовидной железы, подтвержденная с помощью иммуногистохимического исследования (ИГХ) с антителами к CD31 (ИГХ,  $\times 200$ ); **Г** – индекс пролиферации Ki-67 – 16% (ИГХ,  $\times 400$ )

железы единым блоком с правой долей щитовидной железы, удаление аденоматозно измененной правой нижней околощитовидной железы с техническими трудностями, частичное удаление паратрахеальной жировой клетчатки в нижней трети (с захватом правой ножки вилочковой железы) с целью удаления возможно эктопированных островков околощитовидной железы.

Гистологическое заключение: 1) правая доля щитовидной железы содержит эктопированную гиперплазированную околощитовидную железу с тенденцией к узлообразованию, к доле также плотно прилежат две гиперплазированные околощитовидные железы, ткань доли нормофолликулярного строения; 2) новообразование околощитовидной железы солидно-трабекулярного строения из главных клеток; в одном сосуде капсулы образования отмечается свободно лежащая группа клеток образования околощитовидной железы, в другом – эмбол крепится к стенке сосуда на тонкой ножке. При проведении иммуногистохимического исследования обнаружено: новообразование околощитовидной железы обладает интенсивной, диффузной экспрессией ПТГ, индекс пролиферации Ki-67 гетерогенен, максимально – 16%. При дорезке и иммуногистохимическом исследовании с антителами к CD31 подтверждена инвазия сосудов капсулы, что позволило классифицировать данное новообразование как рак околощитовидной железы (рисунок). На 2-е сутки после операции в сыворотке крови уровень Са – 1,87 ммоль/л, Р – 2,35 ммоль/л, ПТГ – 302,2 пг/мл. На 5-е сутки после операции в сыворотке крови уровень Са – 2,03 ммоль/л, Р – 1,1 ммоль/л, ПТГ – 271,4 пг/мл. Через месяц после операции в сыворотке крови уровень Са – 2,05 ммоль/л, Са<sup>++</sup> – 1,09 ммоль/л, Р – 1,19 ммоль/л, ПТГ – 52,3 пг/мл.

Пациент обследован, метастатического поражения не выявлено, находится под динамическим наблюдением. В послеоперационном периоде на фоне приема препаратов кальция и витамина D<sub>3</sub> уровень ПТГ нормализовался, уровень Са сыворотки крови снижен, уровень Са<sup>++</sup> – в пределах нормальных значений.

## Обсуждение и заключение

Уникальность данного клинического наблюдения заключается в сочетании рецидивирующего вторичного гиперпаратиреоза, паратиреоматоза, эктопии аденоматозно измененной гиперплазированной околощитовидной железы в щитовидную железу и рака околощитовидной железы. На примере одной истории болезни раскрываются сразу несколько сложнейших аспектов паратиреоидной хирургии: выбор тактики хирургического лечения вторичного гиперпаратиреоза, сложности морфологической и цитологической диагностики данного заболевания. Так, повторная операция была показана не только в связи с рецидивом вторичного гиперпаратиреоза, но и с целью исключения фолликулярного рака щитовидной железы, так как при цитологическом исследовании узлового новообразования щитовидной железы верифицирована фолликулярная опухоль и, следовательно, провести дифференциальную диагностику фолликулярного рака щитовидной железы, фолликулярной аденомы щитовидной железы и аденомы (аденоматозной гиперплазии) околощитовидной железы не представлялось возможным. При патоморфологических исследованиях (после первой и повторной операций) выявлено 7 околощитовидных желез, одна из них эктопирована в щитовидную железу. И паратиреоматоз, и эктопия околощитовидной железы в щитовидную железу наблюдаются достаточно редко. Во время первого хирургического вмешательства проведен неадекватный объем операции и удалены 3 околощитовидные железы, в связи с этим развился рецидив вторичного гиперпаратиреоза. Необходимо осупствлять ревизию не только мест типичного расположения околощитовидных желез, но и щитовидной железы, рогов вилочковой железы, параэзофагеального и паратрахеального пространств. Оптимальным объемом является тотальная паратиреоидэктомия (с учетом возможного паратиреоматоза) с резекцией рогов вилочковой железы. В одной из желез выявлен рак околощитовидной железы, что делает данный случай казуистическим, принимая во внимание вторичную этиологию гиперпаратиреоза, а также то, что в отечественной и зарубежной литературе нами найдено лишь одно подобное наблюдение [10]. В нашем случае для подтверждения рака околощитовидной железы, крайне сложного для морфологической диагностики, проводилось иммуногистохимическое исследование.

Описание и обсуждение данного клинического наблюдения крайне полезно для хирургов-эндокринологов, эндокринологов, нефрологов, патоморфологов, цитологов. Осмысление его поможет избежать ошибок как диагностики, так и лечения вторичного гиперпаратиреоза. ©



## Литература

- Schneider R, Slater EP, Karakas E, Bartsch DK, Schlosser K. Initial parathyroid surgery in 606 patients with renal hyperparathyroidism. *World J Surg.* 2012;36(2):318–26. doi: 10.1007/s00268-011-1392-0.
- Кваченюк АМ, Комисаренко ИВ, Рыбаков СИ, Коваленко АЕ. Особенности хирургического лечения рака паращитовидных желез. Клиническая эндокринология и эндокринная хирургия. 2003;(1):34–7.
- Akerström G, Malmaeus J, Bergström R. Surgical anatomy of human parathyroid glands. *Surgery.* 1984;95(1):14–21.
- Мальцев РВ, Евменова ТД, Осипов ЛЕ, Лотц ВИ. Опыт хирургического лечения вторичного гиперпаратиреоза у больных с терминальной почечной недостаточностью. *Нефрология и диализ.* 2007;9(3):275–6.
- Лукьянчиков ВС, Калинин АП, Нурманбетов ДН. Рак околощитовидных желез. Вопросы онкологии. 1991;37(3):266–74.
- Калинин АП, Нурманбетов ДН, Лукьянчиков ВС. Первичный гиперпаратиреоз. Бишкек: Илим; 1992. 242 с.
- Boyle NH, Ogg CS, Hartley RB, Owen WJ. Parathyroid carcinoma secondary to prolonged hyperplasia in chronic renal failure and in coeliac disease. *Eur J Surg Oncol.* 1999;25(1):100–3.
- Shane E. Clinical review 122: Parathyroid carcinoma. *J Clin Endocrinol Metab.* 2001;86(2):485–93. doi: 10.1210/jcem.86.2.7207.
- Vetto JT, Brennan MF, Woodruff J, Burt M. Parathyroid carcinoma: diagnosis and clinical history. *Surgery.* 1993;114(5):882–92.
- Kanematsu E, Matsui H, Deguchi T, Yamamoto O, Korematsu M, Kobayashi A, Nezasa SI, Yamamoto N, Takeuchi T, Tanaka T, Kawada Y. Significance of AgNOR counts for distinguishing carcinoma from adenoma and hyperplasia in parathyroid gland. *Hum Pathol.* 1997;28(4):421–7. doi: http://dx.doi.org/10.1016/S0046-8177(97)90030-7.

## References

- Schneider R, Slater EP, Karakas E, Bartsch DK, Schlosser K. Initial parathyroid surgery in 606 patients with renal hyperparathyroidism. *World J Surg.* 2012;36(2):318–26. doi: 10.1007/s00268-011-1392-0.
- Kvachenyuk AM, Komisarenko IV, Rybakov SI, Kovalenko AE. Osobennosti khirurgicheskogo lecheniya raka parashchitovidnykh zhelez [Specifics of surgical treatment in parathyroid cancer]. *Klinicheskaya endokrinologiya i endokrinaya khirurgiya.* 2003;(1):34–7 (in Russian).
- Akerström G, Malmaeus J, Bergström R. Surgical anatomy of human parathyroid glands. *Surgery.* 1984;95(1):14–21.
- Mal'tsev RV, Evmenova TD, Osipov LE, Lotts VI. Opyt khirurgicheskogo lecheniya vtorichnogo giperparatireoza u bol'nykh s terminal'noy pochechnoy nedostatochnost'yu [The experience of surgical treatment of secondary hyperparathyroidism in end-stage renal insufficiency patients]. *Nefrologiya i dializ [Nephrology and Dialysis].* 2007;9(3):275–6 (in Russian).
- Luk'yanchikov VS, Kalinin AP, Nurmanbetov DN. Rak okoloshchitovidnykh zhelez [Parathyroid cancer]. *Voprosy onkologii [Problems in Oncology].* 1991;37(3):266–74 (in Russian).
- Kalinin AP, Nurmanbetov DN, Luk'yanchikov VS. Pervichnyy giperparatireoz [Primary hyperparathyroidism]. *Bishkek: Ilim;* 1992. 242 p. (in Russian).
- Boyle NH, Ogg CS, Hartley RB, Owen WJ. Parathyroid carcinoma secondary to prolonged hyperplasia in chronic renal failure and in coeliac disease. *Eur J Surg Oncol.* 1999;25(1):100–3.
- Shane E. Clinical review 122: Parathyroid carcinoma. *J Clin Endocrinol Metab.* 2001;86(2):485–93. doi: 10.1210/jcem.86.2.7207.
- Vetto JT, Brennan MF, Woodruff J, Burt M. Parathyroid carcinoma: diagnosis and clinical history. *Surgery.* 1993;114(5):882–92.
- Kanematsu E, Matsui H, Deguchi T, Yamamoto O, Korematsu M, Kobayashi A, Nezasa SI, Yamamoto N, Takeuchi T, Tanaka T, Kawada Y. Significance of AgNOR counts for distinguishing carcinoma from adenoma and hyperplasia in parathyroid gland. *Hum Pathol.* 1997;28(4):421–7. doi: http://dx.doi.org/10.1016/S0046-8177(97)90030-7.

# Parathyroid cancer occurring in relapsing secondary hyperparathyroidism

Kotova I.V.<sup>1</sup> • Voronkova I.A.<sup>1</sup> • Kazantseva I.A.<sup>1</sup>

We present a clinical case of parathyroid cancer in a patient with relapsing secondary hyperparathyroidism at 4 years after subtotal parathyroidectomy. Its unique character is related to the combination of relapsing secondary hyperparathyroidism, parathyromatosis, ectopic of an adenomatous hyperplastic parathyroid gland into the thyroid gland, and parathyroid cancer. Several most complicated aspects of parathyroid surgery are

disclosed, such as the choice of strategy for surgical intervention in secondary hyperparathyroidism, complexity of morphological and cytological diagnostics of this disorder.

**Key words:** relapsing secondary hyperparathyroidism, parathyromatosis, parathyroid cancer

doi: 10.18786/2072-0505-2016-44-4-540-543

**Kotova Irina V.** – MD, PhD, Leading Research Fellow, Department of Endocrine Surgery<sup>1</sup>

✉ 61/2–15 Shchepkina ul., Moscow, 129110, Russian Federation. Tel.: +7 (916) 608 92 04. E-mail: kotovaira777@gmail.com

**Voronkova Iya A.** – MD, PhD, Physician, Laboratory of Pathomorphology<sup>2</sup>

**Kazantseva Irina A.** – MD, PhD, Head of Department of Pathological Anatomy<sup>1</sup>

<sup>1</sup> Moscow Regional Research and Clinical Institute (MONKI); 61/2 Shchepkina ul., Moscow, 129110, Russian Federation