



# Ультразвуковая диагностика ретроцервикального эндометриоза

Барто Р.А. • Чечнева М.А.

**Барто Руслан Александрович** – врач ультразвуковой диагностики<sup>1</sup>  
 ✉ 101000, г. Москва, ул. Покровка, 22а,  
 Российская Федерация.  
 Тел.: +7 (926) 528 13 05.  
 E-mail: md\_barto@mail.ru

**Чечнева Марина Александровна** –  
 д-р мед. наук, зав. отделением  
 перинатальной диагностики<sup>1</sup>

**Актуальность.** Одной из важнейших проблем современной гинекологии является эндометриоз в связи с неуклонным ростом заболеваемости, поражением женщин молодого возраста, высокой частотой бесплодия и трудностями диагностики и лечения. Верификация диагноза при распространенном эндометриозе все еще остается прерогативой научных центров и крупных федеральных лечебных учреждений.

**Цель** – улучшение ультразвуковой диагностики и формирование алгоритма обследования при ретроцервикальном эндометриозе.

**Материал и методы.** Обследованы 72 женщины, которым выполнялась лапароскопия по поводу гинекологической патологии или бесплодия. На основании интраоперационных данных и морфологических исследований были сформированы 2 группы: в 1-ю (контрольную, n=26) вошли пациентки репродуктивного возраста, поступившие на плановое оперативное лечение по поводу гинекологической патологии; во 2-ю (основную, n=46) – пациентки с различными формами эндометриоза. Пациентки 2-й группы составили 3 подгруппы: 2а (n=17) – с поверхностными формами наружного генитального эндометриоза; 2б (n=18) – с эндометриоидными кистами; 2в (n=11) – с глубоким инфильтративным эндометриозом.

**Результаты.** Для пациенток с поверхностным наружным генитальным эндометриозом было характерно наличие положительного симптома складчатости (замороженности) задней поверхности матки и стенок прилежащих к ней кишок. При поражении эндометриозом задней

поверхности шейки матки совпадение ультразвукового диагноза с хирургическим составило 100%, при вовлечении крестцово-маточных связок – 3%. В группе больных с эндометриоидными кистами оказалось, что в большинстве случаев эти кисты имеют характерные эхографические признаки. Совпадение ультразвукового и морфологического диагноза отмечено в 98% случаев. При глубоком инфильтративном эндометриозе в большинстве случаев обнаруживалось поражение крестцово-маточных связок (72%) и параметрия (81%). Определялся положительный симптом складчатости и симптом головного убора индейца.

Для ретроцервикального эндометриоза было характерно поражение смежных органов: прямой кишки и ректо-сигмоидного отдела толстой кишки, стенок влагалища и влагалищно-прямокишечной перегородки, параметрия, вовлечение в спаечный процесс мочеточника с его обструкцией и пиелозктазией на стороне поражения. Несоответствие эхографического и хирургического диагнозов констатировано у 4% женщин. Ложноположительный результат отмечен в 2% наблюдений.

На основании проведенного исследования предложен оригинальный алгоритм ультразвуковой диагностики при эндометриозе.

**Заключение.** Доказана высокая информативность ультразвукового исследования при ретроцервикальном эндометриозе.

**Ключевые слова:** диагностика ретроцервикального эндометриоза, алгоритмы диагностики ретроцервикального эндометриоза.

<sup>1</sup> ГБУЗ МО «Московский областной научно-исследовательский институт акушерства и гинекологии»;  
 101000, г. Москва, ул. Покровка, 22а,  
 Российская Федерация

**Н**а втором Европейском конгрессе по эндометриозу в 2013 г. ведущие европейские ученые признали эндометриоз болезнью XXI века. В структуре гинекологической заболеваемости эндометриоз занимает второе место после воспалительного процесса и миомы матки (7–59%) [1]. По сводным данным С. Wellberg, он встречается у 7–50% женщин детородного возраста [2]. В структуре заболеваемости генитальный эндометриоз составляет 92–94%, экстрагенитальный – 6–8% [3]. Ежегодная заболеваемость, по данным мировой литературы, составляет 0,1–0,3%. До 50–60% женщин с хроническими тазовыми болями страдают эндометриозом [4]. В структуре причин женского бесплодия эндометриоз занимает одно из первых мест и встречается с частотой до 50%. Распространенность ретроцервикального эндометриоза среди всех локализаций составляет от 0,5 до 6,5% [5] и уступает по частоте только эндометриозу матки и яичников [2, 6, 7, 8]. Заболевание характеризуется опухолевидным типом роста, поражает смежные органы, значительно ухудшает качество жизни больных и в ряде случаев приводит к тяжелым осложнениям и даже инвалидизации пациенток: прорастанию кишечника, мочевого пузыря, кишечной непроходимости, спонтанному пневмотораксу и др. [9].

Определенные сложности вызывает диагностика эндометриоза, особенно его начальных (малых) форм. Это объясняется тем, что у женщин молодого возраста и нерожавших до сих пор не определены единые подходы к выявлению заболевания и дальнейшей тактике ведения пациенток. Верификация диагноза при распространенном эндометриозе все еще остается прерогативой научных центров и крупных федеральных лечебных учреждений. Врачи «на местах» не владеют знаниями о современных методах диагностики, навыками их применения, методами правильного стадирования и умениями прогнозировать осложнения при каждой стадии. Не решен вопрос о «золотом стандарте» диагностики при эндометриозе. Многие исследователи ссылаются на приоритет магнитно-резонансной томографии, но она обладает низкой чувствительностью и специфичностью при I и II стадиях перитонеального эндометриоза [7]. Нельзя не отметить низкую подготовку врачей лучевой диагностики общего профиля (функциональных диагностов), не имеющих достаточных знаний в области гинекологических заболеваний.

Цель настоящей работы – улучшение ультразвуковой диагностики и формирование

алгоритма обследования при ретроцервикальном эндометриозе.

## Материал и методы

Обследованы 72 женщины, которым выполнялась лапароскопия в условиях МОНИИАГ по поводу гинекологической патологии или бесплодия. Оперативное вмешательство проводили в первую фазу менструального цикла. На основании интраоперационных данных и результатов морфологических исследований были сформированы 2 группы. В 1-ю (контрольную) вошли 26 женщин репродуктивного возраста (36% от общего числа обследованных), поступивших для планового оперативного лечения по поводу гинекологической патологии. Во 2-ю группу (основную) включили 46 пациенток с разными формами эндометриоза. В зависимости от формы заболевания они были распределены в 3 подгруппы: 2а, которую составили 17 пациенток с поверхностными формами наружного генитального эндометриоза (24% от общего числа обследованных); 2б – 18 больных с эндометриоидными кистами (25%) и 2в – 11 больных с глубоким инфильтративным эндометриозом (15%). Во всех группах большинство женщин находилось в возрастных пределах от 27 до 34 лет: в группе контроля средний возраст составил 29 лет; в подгруппе 2а – 30 лет, 2б – 27 лет, 2в – 34 года.

Для верификации формы эндометриоза использовали критерии С. Charpon и соавт. [9]. Так, согласно этим критериям, при глубоком инфильтративном эндометриозе глубина инвазии превышает 5 мм, отмечается вовлечение гладких мышечных волокон смежных органов. Лапароскопия и гистологическое заключение подтвердили наличие эндометриоза у 46 женщин.

Всем пациенткам при поступлении в стационар – до начала оперативного лечения – проводилось ультразвуковое исследование (УЗИ) по стандартной методике с помощью вагинального мультимодального датчика 6–8 мГц. Были обследованы все органы малого таза, в том числе смежные, с обязательным исследованием мочевого пузыря, нижних мочевых путей вагинальным доступом; для исследования почек и мочеточников использовали конвексный мультимодальный датчик 3–6 мГц. Проводились измерения всех очагов поражения в трех плоскостях. Выполнялась проба тракцией датчиком на предмет смещаемости органов брюшной полости относительно задней стенки матки. Применялось также интраоперационное исследование полостным микроконвексным датчиком высокой частоты 6–12 мГц,

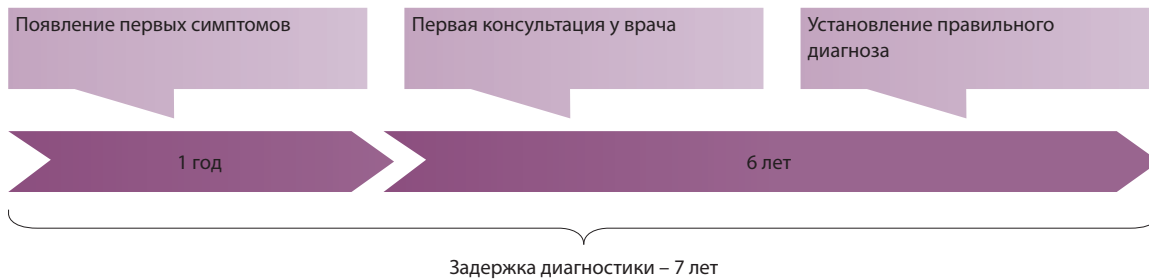

Рис. 1. Поздняя диагностика эндометриоза

введенным в брюшную полость или просвет прямой кишки.

## Результаты

Давность заболевания от момента появления первых жалоб до установления правильного диагноза составила от 1 до 7 лет (рис. 1).

В подгруппе 2а наиболее характерным для поверхностного эндометриоза признаком был положительный симптом складчатости. Он считался выявленным, если при тракции толкательными движениями вагинального датчика определялось слипание (замороженность) задней поверхности матки и стенок прилежащих к ней кишок. Задняя поверхность шейки матки была вовлечена в спаечный процесс в 82% случаев, крестцово-маточные связки были поражены в 2% (табл. 1). Полученные результаты коррелируют с данными литературы. Частота обнаружения поражения задней поверхности матки и крестцово-маточных

связок, по данным разных исследователей, составляет от 40 до 80% и 1–2% соответственно [10, 11]. В нашем исследовании при поражении эндометриозом задней поверхности шейки совпадение ультразвукового диагноза с хирургическим составило 100%, при поражении крестцово-маточных связок – 3% (табл. 2). Приведенные данные наглядно указывают на то, что при положительном симптоме складчатости ультразвуковой метод обладает высокой чувствительностью в отношении выявления поражения задней стенки тела и шейки матки, но низкой чувствительностью в случае определения поражения крестцово-маточных связок.

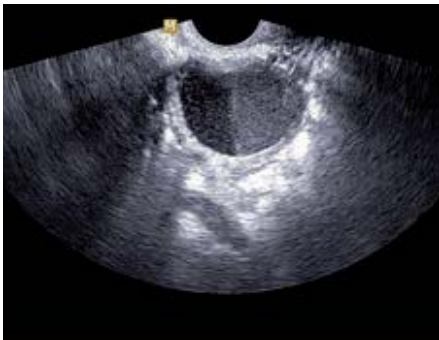Как видно из таблиц, формы эндометриоза, которые ранее характеризовались как поверхностные, в подавляющем большинстве случаев сочетались с поражением задней поверхности шейки матки и крестцово-маточных связок, а при наличии эндометриодных кист – и с поражением параметрия.

Таблица 1. Ультразвуковые признаки поражения эндометриозом задней поверхности тела и шейки матки до оперативного лечения

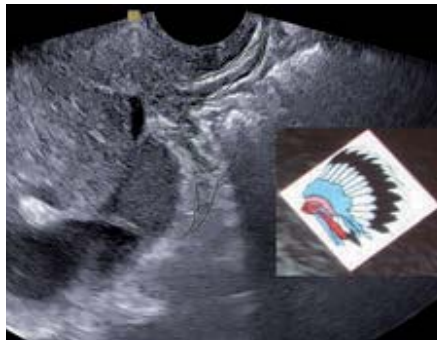
Локализация поражения	Подгруппа, n (%)		
	2а (n = 17)	2б (n = 18)	2в (n = 11)
Задняя поверхность шейки и тела матки	14 (82)	5 (27)	7 (63)
Крестцово-маточные связки	3 (2)	14 (77)	8 (72)
Параметрий	0	5 (27)	9 (81)

Таблица 2. Поражение эндометриозом задней поверхности тела и шейки матки, выявленное во время оперативного лечения

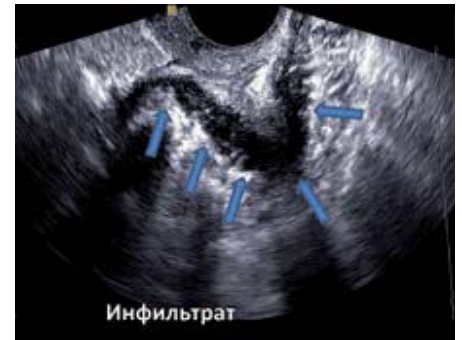Локализация поражения	Подгруппа, n (%)		
	2а (n = 17)	2б (n = 18)	2в (n = 11)
Задняя поверхность шейки и тела матки	14 (82)	7 (38)	4 (36)
Крестцово-маточные связки	12 (70)	16 (88)	10 (90)
Параметрий	2 (1)	7 (38)	10 (90)



**Рис. 2.** Эндометриодная киста яичника, определяется симптом «кофейного зерна». Трансвагинальное сканирование



**Рис. 3.** Положительный симптом головного убора индейца. Трансвагинальное сканирование



**Рис. 4.** Эндометриодный инфильтрат заднего свода влагалища в форме ладьи. Трансвагинальное сканирование

В подгруппе 2б односторонние кисты были у 75% больных, двусторонние – у 25%. Размеры кист варьировали в широких пределах – от 5 до 14 см, в большинстве случаев (94%) они составляли в диаметре 3,5–7 см. Толщина стенок кист была от 2 до 5 мм. Содержимое кист яичника характеризовалось различным уровнем эхогенности. Так, эндометриодные кисты в виде полностью анэхогенных образований были выявлены в 3% наблюдений. Пониженная эхогенность образования визуализировалась в 60% наблюдений, повышенная – в 20%, средняя – в 17%.

В 80% наблюдений эндометриодные кисты содержали гомогенную мелкодисперсную взвесь. В 5% отмечалась сепарация содержимого кисты на две части – повышенной и пониженной эхогенности. Особенность строения в таких случаях придает образованию яичника вид двухкамерной кисты. Мы назвали такую особенность ультразвуковой картины эндометриодных кист «симптомом кофейного зерна». Совпадение ультразвукового и морфологического диагноза наблюдалось в 100%. Симптом кофейного зерна обнаруживался в кистах размерами до 3 см (рис. 2).

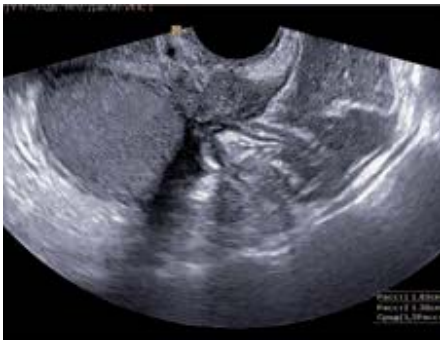В 5% наблюдений внутри эндометриодных кист определялись единичные или множественные плотные гиперэхогенные включения диаметром от 3 до 20 мм. У 15% пациенток в полости образования определялись различных размеров и форм единичные или множественные включения, имеющие несколько более высокую эхогенность по сравнению с содержимым кисты. Частота совпадений с хирургическим диагнозом составила 98%. Таким образом, можно заключить, что эндометриодные кисты в большинстве случаев имеют довольно характерные эхографические признаки.

Наибольшую сложность представляет собой диагностика глубокого инфильтративного эндометриоза. В подгруппе 2в в большинстве случаев было выявлено поражение глубоким инфильтративным эндометриозом крестцово-маточных связок (72%) и параметрия (81%), тогда как задняя поверхность матки была затронута в 63%. В этой подгруппе чаще всего определялся положительный симптом складчатости. В 70% выявлено сочетание глубокого инфильтративного эндометриоза с эндометриодными кистами яичников.

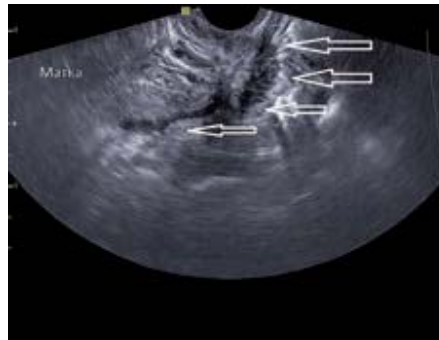Основным ультразвуковым признаком при диагностике глубокого инфильтративного эндометриоза стала визуализация за шейкой и перешейком матки, а также в проекции крестцово-маточных связок и параметриев образования неправильной формы, плотно прилежащего к задней поверхности матки (спаянного с ней). В 80% это образование имеет специфичную форму: при обведении его контуров сплошной линией появляется рисунок перьев от головного убора индейца. По аналогии с его англоязычным названием (Indian Headdress Symptom) мы обозначили данный признак как положительный симптом головного убора индейца (рис. 3). Чаще всего – в 45% наблюдений – образование имело продолговатую изогнутую форму, в 25% – форму ладьи (рис. 4). В 5% случаев оно было округлой или овальной формы (рис. 5).

Длина эндометриодных инфильтратов составляла от 1,5 до 6,5 см, ширина – от 0,5 до 2,9 см. В 97% наблюдений они имели гипоехогенную неоднородную структуру, в 2% выявлена средняя эхогенность. Контуров их были неровными, нечеткими.

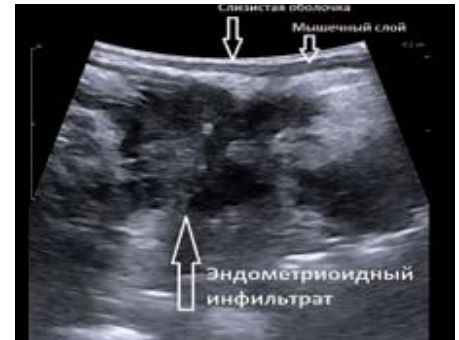Одной из наиболее характерных особенностей ретроцервикального эндометриоза является



**Рис. 5.** Эндометриоидный инфильтрат крестцово-маточной связки овоидной формы в сочетании с эндометриоидной кистой яичника. Трансвагинальное сканирование



**Рис. 6.** «Ползущий» эндометриоидный инфильтрат ретроцервикальной области. Стрелками указана облитерация позадидматочного пространства эндометриоидным инфильтратом. Трансвагинальное сканирование



**Рис. 7.** Микроконвексный высокочастотный датчик в полости прямой кишки. Определяется прорастание эндометриоидного инфильтрата до серозного слоя прямой кишки. Интраоперационная фотография

неоднородность внутренней структуры образования. На фоне гипоэхогенных участков неправильной формы выявлялись зоны повышенной эхогенности и наоборот. В некоторых наблюдениях в структуре образования определялись отдельные небольшие гиперэхогенные включения. В единичных случаях были выявлены кистозные полости до 5 мм (рис. 6).

Со стороны плотных структур (тело, перешеек, задняя поверхность шейки матки) контуры образования чаще были четкие и ровные (85%). По заднему контуру чаще выявлялись зазубренность, размытость контура (вовлечение в спаечный и инфильтративный процесс стенок кишки и стенок кист яичников). При тракции датчиком в 80% случаев определялась болезненность.

В 95% наблюдений эндометриоидные инфильтраты при тракции датчиком были абсолютно неподвижными относительно заднего контура матки. В 5% выявлена умеренная подвижность образования – этот признак обнаружен при рецидивном инфильтративном эндометриозе после перенесенного ранее оперативного лечения.

Отличительной особенностью инфильтративного процесса при ретроцервикальном эндометриозе является способность

к инфильтративному росту, обычно в направлении прямой кишки и ректо-сигмоидного отдела толстой кишки, сводов влагалища и влагалищно-прямокишечной перегородки (рис. 7).

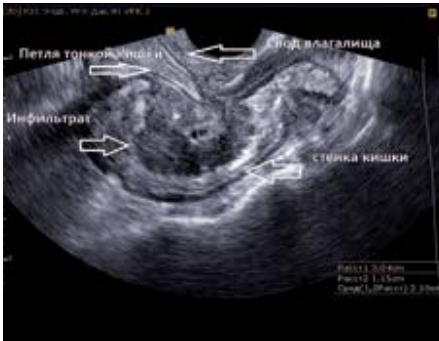Ретроцервикальный эндометриоз по типу инфильтративного поражения кишки был выявлен в дооперационном периоде у 11 пациенток (15% от общей группы обследованных), среди них с инфильтрацией стенки кишки до серозного слоя – в 90%. Поражение мышечного слоя было обнаружено у 10%, поражение стенки кишки с ее прорастанием – у 5% (табл. 3).

При наличии ретроцервикального эндометриоидного инфильтрата во время УЗИ часто выявлялось вовлечение толстой кишки в инфильтративный процесс и поражение параметриев. Прорастание кишечника (появление в стенке кишки полулунной или удлинненно-овальной формы эхонегативной зоны) обнаружено у 15% пациенток, что было подтверждено интраоперационно и морфологически (рис. 8).

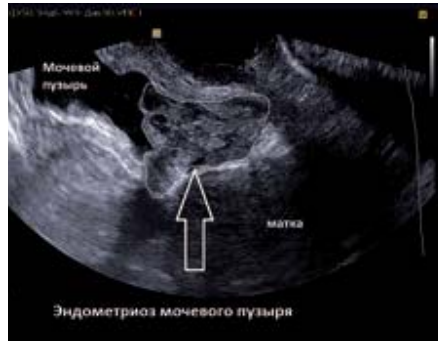У 3 пациенток, не вошедших в наше исследование, было выявлено изолированное поражение эндометриозом мочевого пузыря. Данных за ретроцервикальный эндометриоз и эндометриоидные кисты яичников не получено. Одной из

**Таблица 3.** Корреляция признаков прорастания эндометриозом стенки кишки, полученных при ультразвуковом сканировании и лапароскопии, в подгруппе 2в (n = 11)

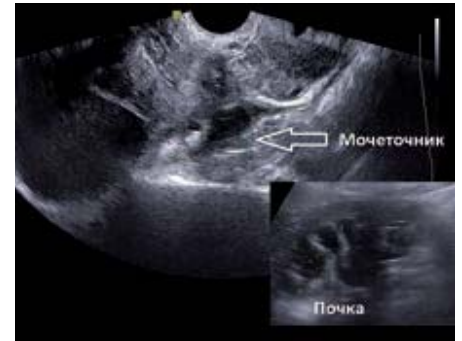Признак	Ультразвуковые признаки, %	Лапароскопия, %
Прорастание до серозной оболочки кишки	100	100
Поражение мышечного слоя	90	90
Прорастание всей стенки кишки	5,4	4,5



**Рис. 8.** Вовлечение в инфильтративный процесс ректо-сигмоидного отдела толстой кишки с прорастанием мышечного слоя кишки. Калипером указан эндометриоидный инфильтрат. Трансвагинальное сканирование



**Рис. 9.** В проекции задней стенки мочевого пузыря визуализируется растущее в просвет пузыря солидно-кистозное образование средней эхогенности, неправильной формы с четкими неровными контурами, в структуре его несколько кистозных полостей 2–6 мм. Трансвагинальное сканирование



**Рис. 10.** Расширение нижней трети мочеточника на уровне эндометриоидного инфильтрата. Справа внизу ипсилатеральная почка: определяется каликопиелозктазия. Трансвагинальное сканирование

этих пациенток был диагностирован аденомиоз I стадии, двум – аденомиоз II стадии. Основной жалобой пациенток была гематурия в период менструации. Во всех случаях при УЗИ вагинальным датчиком в просвете мочевого пузыря были выявлены солидно-кистозные опухоли размерами до 3 см с ростом в просвет мочевого пузыря из задней стенки с признаками плотного сращения задней стенки пузыря с передней стенкой матки. По данным доплерометрии, кровотоков характеризовался как неспецифический низкоскоростной высокорезистентный. Диагноз был подтвержден при цистоскопии, биопсии образований (рис. 9).

При наличии в ретроцервикальной области эндометриоидного инфильтрата всем пациенткам было выполнено УЗИ почек и мочевых путей. В 30% было выявлено обструктивное поражение мочеточников в нижней их трети с расширением чашечно-лоханочной системы на ипсилатеральной стороне (рис. 10). Обструктивное поражение мочеточников эндометриозом было подтверждено интраоперационно. Несоответствие эхографического и хирургического диагнозов констатировано у 4% пациенток. Ложноположительный результат отмечен в 2% наблюдений.

### Обсуждение

Резюмируя полученный в данном исследовании опыт, можно предложить следующий алгоритм диагностики при ретроцервикальном эндометриозе.

1. При выявлении эндометриоидных кист яичников следует заподозрить ретроцервикальный эндометриоз и провести сканирование с целью исключения данного диагноза.

2. При выявлении положительного симптома складчатости, характерного для эндометриоза I–II стадии, требуется тщательное сканирование малого таза для исключения более глубокого поражения – инфильтративного эндометриоза.

3. При положительном симптоме головного убора индейца, характерного для III–IV стадии перитонеального эндометриоза, необходима оценка степени поражения смежных органов: глубины прорастания параметриев, стенки кишки, наличия вовлечения мочеточников.

4. При выявлении эндометриоидного инфильтрата требуется обязательное исследование обеих почек и мочеточников для исключения пиелозктазии.

### Заключение

Проведенное исследование доказало высокую информативность УЗИ при ретроцервикальном эндометриозе. Чем больше поражение органов, тем выше чувствительность сонографии. При глубоких формах эндометриоза (III и IV стадии) УЗИ имеет самую высокую корреляцию с хирургическим диагнозом, достигающую 96–100%. Использование правильных подходов и технических навыков позволяет улучшить чувствительность этого метода, а анализ полученных во время операции результатов и морфологических заключений после нее – повысить его специфичность. Таким образом, эхография представляет собой ценный метод, использование которого в подавляющем числе случаев позволяет поставить правильный диагноз, установить стадию заболевания и тем самым способствовать выбору наиболее рациональной тактики лечения. ©



## Литература (References)

1. Кулаков ВИ, Серов ВН, Гаспаров АС. Гинекология. М.: МИА; 2005. 616 с. (Kulakov VI, Serov VN, Gasparov AS. Gynecology. Moscow: MIA; 2005. 616 p. Russian).
2. Wellbery C. Diagnosis and treatment of endometriosis. *Am Fam Physician*. 1999;15;60(6):1753–62, 1767–8.
3. Баскаков ВП, Цвелев ЮВ, Кира ЕФ. Диагностика и лечение эндометриоза на современном этапе: Пособие для врачей. СПб.; 1998. 33 с. (Baskakov VP, Tsvetev YuV, Kira EF. Current diagnostics and treatment of endometriosis: a guidebook for physicians. Saint Petersburg; 1998. 33 p. Russian).
4. Somigliana E, Vercellini P, Viganò P, Benaglia L, Crosignani PG, Fedele L. Non-invasive diagnosis of endometriosis: the goal or own goal? *Hum Reprod*. 2010;25(8):1863–8.
5. Berek JS, Adashi EY, Hillard PA, editors. *Novak's gynecology*. 12<sup>th</sup> ed. Baltimore: Williams & Wilkins; 1996.
6. Железнов БИ, Стрижаков АН. Генитальный эндометриоз. М.: Медицина; 1985. 160 с. (Zheleznov BI, Strizhakov AN. Genital endometriosis. Moscow: Meditsina; 1985. 160 p. Russian).
7. Timmerman D. Adenomyosis. In: Timor-Tritsch IE, Goldstein SR, editors. *Ultrasound in gynecology*. Philadelphia: Churchill-Livingstone Elsevier; 2007. p. 86–92.
8. Баскаков ВП. Клиника и лечение эндометриоза. Л.: Медицина; 1990. 240 с. (Baskakov VP. Clinical manifestations and treatment of endometriosis. Leningrad: Meditsina; 1990. 240 p. Russian).
9. Chapron C, Fauconnier A, Dubuisson JB, Barakat H, Vieira M, Bréart G. Deep infiltrating endometriosis: relation between severity of dysmenorrhoea and extent of disease. *Hum Reprod*. 2003;18(4):760–6.
10. Буланов МН. Ультразвуковая гинекология: курс лекций в трех томах. Т. 1. М.: Видар-М; 2010. 259 с. (Bulanov MN. Ultrasound gynecology: a course of lectures in 3 volumes. Vol. 1. Moscow: Vidar-M; 2010. 259 p. Russian).
11. Guerriero S, Ajossa S, Paoletti AM, Garau N, Mais V, Piras B, Gerada M, Silvetti E, Orrù M, Floris L, Melis GB. Ultrasound in the diagnosis of deep endometriosis. *Donald School J Ultrasound Obstet Gynecol*. 2009;3(1):15–20.

# Ultrasound diagnostics of retrocervical endometriosis

Barto R.A. • Chechneva M.A.

**Background:** Endometriosis is one of the major problems in current gynecology due to steady increase of its incidence, involvement of young females, high frequency of infertility and difficulties with diagnostics and treatment. Confirmation of diagnosis of advanced endometriosis is still within the competence of research centers and big federal treatment establishments.

**Aim:** To improve ultrasound diagnostics and to develop an algorithm of assessment in retrocervical endometriosis.

**Materials and methods:** Seventy two females were assessed laparoscopically due to a gynecology disorder or infertility. Based on intraoperational data and results of pathomorphological assessments, two groups were formed: group 1 (control group, n=26) comprised patients in reproductive age who had been admitted for elective surgery due to a gynecological disorder. Group 2 (main group, n=46) included patients with various types of endometriosis. Patients from group 2 were divided into 3 subgroups: 2a (n=17) – with superficial forms of external genital endometriosis; 2b (n=18) – with endometrioid cysts; 2c (n=11) – with deep infiltrative types of endometriosis.

**Results:** Patients with superficial external genital endometriosis were characterized by positive symptom of “folding” (“freezing”) of posterior uterine

surface and of the walls of adjacent intestine. In endometriosis of posterior surface of cervix uteri, the diagnosis made by an ultrasound assessment in 100% matched the diagnosis set during surgery, whereas if sacrouterine ligaments were involved, the diagnostic match was only 3%. In the group of patients with endometrioid cysts, in most of cases the cysts had specific ultrasound signs; coincidence of an ultrasound and a morphological diagnosis was seen in 98% of cases. Most cases of deep infiltrative endometriosis showed involvement of sacrouterine ligaments (72%) and of parametrium (81%). There was a positive folding sign and a “Indian headdress symptom”. Retrocervical endometriosis was characterized by involvement of adjacent organs, such as rectum and rectosigmoidal flexion of the colon, vaginal walls, vaginorectal septum, parametrium, as well as obstructive urethral adhesions with a pyeloectasy on the site of involvement. Diagnostic mismatches between the ultrasound method and surgery was seen in 4% of females. False positive results were found in 2% of cases. Based on the assessments performed, an original algorithm of ultrasound diagnostics of endometriosis is proposed.

**Conclusion:** Ultrasound assessment has a proven diagnostic value in retrocervical endometriosis.

**Key words:** diagnostics of retrocervical endometriosis, diagnostic algorithms for retrocervical endometriosis.

**Barto Ruslan Aleksandrovich** – Specialist in Ultrasound Diagnostics<sup>1</sup>

✉ 22a Pokrovka ul., Moscow, 101000, Russian Federation. Tel.: +7 (926) 528 13 05. E-mail: md\_barto@mail.ru

**Chechneva Marina Aleksandrovna** – MD, PhD, Head of Department of Perinatal Diagnostics<sup>1</sup>

<sup>1</sup> Moscow Regional Scientific Research Institute for Obstetrics and Gynecology; 22a Pokrovka ul., Moscow, 101000, Russian Federation