

ЭНДОВАСКУЛЯРНОЕ ЛЕЧЕНИЕ АРТЕРИОВЕНОЗНЫХ МАЛЬФОРМАЦИЙ СОСУДОВ ГОЛОВНОГО МОЗГА С ПРИМЕНЕНИЕМ ТЕХНОЛОГИИ ТРЕХМЕРНОГО НАВЕДЕНИЯ

Б.Б. Гегенава, М.В. Вишнякова, А.М. Киселев, А.В. Ващенко, И.Н. Демидов, М.В. Вишнякова (мл.)

ГБУЗ МО Московский областной научно-исследовательский клинический институт им. М.Ф. Владимирского (МОНИКИ)

Представлен опыт применения технологий трехмерного наведения в лечении артериовенозных мальформаций сосудов головного мозга. Использование этого метода увеличивает эффективность и безопасность вмешательств: по сравнению с двухмерной навигацией сокращается время суперселективной катетеризации афферентной артерии, возрастает доля операций, выполненных радикально, уменьшается объем используемого во время эмболизации контрастного вещества.

Ключевые слова: артериовенозная мальформация, 3D-наведение, эмболизация.

ENDOVASCULAR TREATMENT OF CEREBRAL ARTERIOVENOUS MALFORMATION USING THREE-DIMENSIONAL NAVIGATION

B.B. Gegenava, M.V. Vishnyakova, A.M. Kiseliov, A.B. Vashchenko, I.N. Demidov, M.V. Vishnyakova (jnr.)

M.F. Vladimirsky Moscow Regional Clinical and Research Institute (MONIKI)

Our experience of the endovascular embolization of AVM with 3D-roadmapping convincingly showed that usage of this technique is possible and effective. In comparison with two-dimensional navigation, greater amount of radical operations were performed. Reduction of the time of catheterization of AVM-feeding arteries as well as the volume of required contrast agent was also observed.

Key words: arteriovenous malformation, 3D-roadmapping, embolization.

ВВЕДЕНИЕ

Проблема лечения сосудистых заболеваний головного мозга, в частности, артериовенозных мальформаций (АВМ), имеет важное медико-социальное значение. Разрыв АВМ является второй по частоте (10%) причиной субарахноидальных кровоизлияний (САК), составляющих, в свою очередь, половину всех спонтанных нетравматических внутримозговых кровоизлияний [2, 3]. Частота разрыва АВМ достигает своего пика во втором и третьем десятилетии жизни [4] и носит чаще интрапаренхиматозный характер, значительно реже отмечаются изолированные САК.

Наиболее грозным осложнением интракраниального кровоизлияния у таких больных являются повторный разрыв и кровоизлияние, поэтому все усилия должны быть направлены на максимальное снижение соответствующих рисков. На сегодняшний день эндоваскулярная эмболизация стала неотъемлемым инструментом для оказания специализированной по-

мощи больным с АВМ как на этапе первичного выявления заболевания, так и на фоне состоявшегося интракраниального кровоизлияния.

Для более эффективного проведения эндоваскулярных вмешательств необходимо не только предоперационное изучение сложной анатомии церебральных сосудов в зоне поражения, но и использование этой крайне важной информации непосредственно во время операции. Такие условия появляются благодаря применению технологии трехмерного наведения (3D-roadmapping). Она заключается в создании композитных изображений, на которых двухмерное рентгеноскопическое изображение в реальном времени накладывается на виртуальную трехмерную модель сосуда, полученную тем или иным способом (КТ-ангиография, 3D-ротационная ангиография – 3DRA).

В зарубежной литературе в последние годы опубликованы лишь единичные работы, показывающие актуальность использования и необходимость опти-

мизации технологии 3D-roadmapping в интервенционной нейрорадиологии. Представляем свой опыт применения навигационных технологий в лечении АВМ.

МАТЕРИАЛ И МЕТОДЫ

В основу работы положены результаты обследования и рентгеноэндоваскулярного лечения (эмболизация АВМ), осуществленного в отделении ангиографии рентгенологического отдела МОНИКИ в течение 2010-2013 гг. Под наблюдением были 27 пациентов, которым выполнено 34 эндоваскулярных лечебных вмешательства. В 8 случаях (24%) операция проводилась после состоявшегося внутрочерепного кровоизлияния. У всех больных САК сопровождались паренхиматозным, а в некоторых случаях и вентрикулярным кровоизлиянием. Средний возраст больных составлял 36 лет (от 22 до 72). Эндоваскулярные вмешательства были выполнены у 19 женщин (56%) и 15 мужчин (44%). Для эмболизации АВМ использовалась композиция гистаакрила и липиодола.

Были изучены особенности техники навигации, которые применялись для продвижения эндоваскулярного инструментария по сосуду в необходимом направлении для суперселективной катетеризации артерии, питающей узел мальформации и последующей эмболизации. Выполненные нами вмешательства были разделены на две группы в зависимости от того, какая использовалась технология навигации.

Группа I включала 16 вмешательств (47%), во время которых проводилась эмболизация АВМ сосудов головного мозга с применением традиционной технологии двухмерного наведения (2D-roadmapping).

Группа II – 18 (53%) эмболизаций АВМ сосудов головного мозга с применением трехмерного наведения (3DRA-roadmapping, 3DRA-наведение). Технология этого метода включает выполнение трехмерной ротационной ангиографии церебральных сосудов и использование этих данных при создании композитного изображения для трехмерного наведения. Оно состоит из трехмерной модели церебральных сосудов, совмещенной с рентгеноскопическим изображением в режиме реального времени.

В качестве сравнительных критериев двух различных технологий навигации учитывались следующие параметры:

- продолжительность вмешательства;
- продолжительность навигации;
- продолжительность рентгеноскопии;
- эффективная доза облучения пациента;
- объем используемого рентгеноконтрастного средства.

Продолжительность вмешательства – это время от его начала до полного завершения, которое фиксировалось в операционном журнале при каждой опе-

рации. Время рассчитывалось с момента пункции общей бедренной артерии и включало длительность проведения суперселективной катетеризации питающей артерии, самой эмболизации и завершения операции.

Продолжительность навигации рассчитывалась следующим образом:

– в группе I учитывалось время от начала навигации до суперселективной катетеризации. В тех случаях, когда в течение одной операции проводилась многократная суперселективная катетеризация (например, при эмболизации нескольких афферентных артерий), мы рассчитывали продолжительность только первой навигации. Началом навигации считалось время первой активизации двухмерного наведения, которое отражено на серии ангиограмм;

– в группе II учитывалось время от начала проведения трехмерной ротационной ангиографии до выполнения суперселективной ангиографии из микрокатетера. При эмболизации АВМ мы выполняли суперселективную ангиографию из дистальных отделов артерий, питающих мальформацию.

Продолжительность рентгеноскопии определялась как суммарное время рентгеноскопии за весь период операции, которое фиксировалось на мониторе ангиографа после завершения операции.

Эффективная доза облучения пациента, значение которой (E) определялось с помощью выражения:

$$E = \Phi \cdot K_d,$$

где Φ – измеренная величина произведения дозы на площадь, $\text{сГр} \cdot \text{см}^2$, которая также фиксировалась на мониторе ангиографа после завершения операции;

K_d – коэффициент перехода от значения произведения дозы на площадь к эффективной дозе у пациента данного возраста с учетом вида проведенного рентгенологического исследования, проекции, размеров поля, фокусного расстояния и анодного напряжения на рентгеновской трубке, $\text{мкЗв}/(\text{сГр} \cdot \text{см}^2)$ [1].

Объем рентгеноконтрастного средства определялся его суммарным количеством, которое вводилось пациенту на всех этапах эндоваскулярного вмешательства.

Пол и возраст пациентов обеих групп был идентичен, что позволило провести сравнительную оценку полученных результатов. Рентгенохирургические вмешательства выполнялись на универсальном ангиографическом комплексе Philips Allura Xper FD 20 с использованием специальной трехмерной рабочей станции и пакета программного обеспечения. В качестве рентгеноконтрастных средств использовались неионные гипо- и изоосмолярные препараты.

РЕЗУЛЬТАТЫ И ОБСУЖДЕНИЕ

У 27 больных с АВМ выполнено 34 эмболизации композицией гистаакрила и липиодола: в плановом

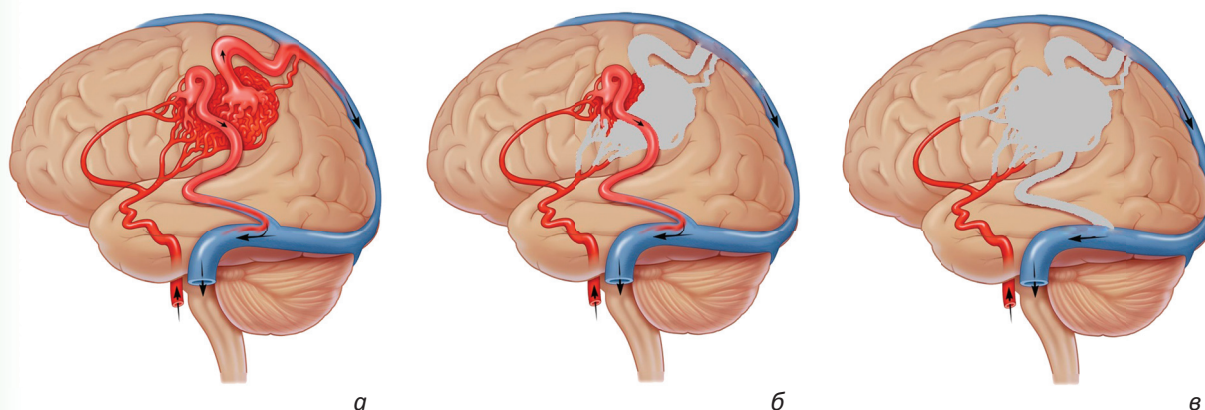


Рис. 1. Степени радикальности эндоваскулярной эмболизации АВМ:
а – схема АВМ; б – частичная эмболизация; в – радикальная эмболизация

порядке – 28 вмешательств (82%), по экстренным показаниям – 6 (18%).

Для определения адекватности эндоваскулярного лечения АВМ оценивали степень эмболизации мальформации. Радикальной считалась эмболизация, при которой все афферентные артерии были облитерированы, узел мальформации – полностью выключен из кровотока, и не отмечалось преждевременного контрастирования венозного компонента. В тех случаях, когда после эмболизации оставалось контрастирование даже малого компонента АВМ, эмболизация расценивалась как частичная (рис. 1).

В 71% наблюдений (24 случая) АВМ имели плексиформное строение узла, в 32% (11) – имелись две крупные афферентные артерии, в 35% (12) – три и более крупных афферента; 11 (32%) мальформаций кровоснабжались из бассейнов двух церебральных артерий и 3 (9%) – посредством трех церебральных бассейнов. Радикальная эмболизация в нашей серии вмешательств была достигнута в 6 случаях (18%), частичная – в 28 (82%). Следует отметить, что сложная анатомия поражения, плексиформное строение узлов, значительные размеры АВМ и большое количество источников кровоснабжения определяли выбор многоэтапной стратегии, что и обусловило высокий процент частичной эмболизации. Эндоваскулярная эмболизация использовалась также как первый этап лечения перед открытой хирургической операцией или радиохирургией (гамма-нож).

При вмешательствах с применением двухмерного наведения (группа I) полная эмболизация была достигнута в одном случае (6%), частичная – в 15 (94%). При изучении сравнительных параметров оказалось, что продолжительность процедуры составила 131 минуту, продолжительность навигации – 59 минут, длительность рентгенографии – 32,5; эффективная доза облучения – 11 мЗв. В среднем за время выполнения эндоваскулярной эмболизации с применением двух-

мерного наведения использовалось 183 мл рентгеноконтрастного средства.

При применении трехмерного наведения полная эмболизация АВМ была достигнута в 5 наблюдениях (28%), в 13 (72%) она была частичной. Продолжительность процедуры составила 132 минуты, продолжительность навигации – 27 минут, продолжительность рентгенографии – 34, эффективная доза облучения – 18 мЗв. За время выполнения вмешательств с применением 3DRA-наведения использовалось 99 мл рентгеноконтрастного средства.

В качестве примера использования технологии трехмерной навигации при эмболизации АВМ у крайне тяжелого пациента приводим наше клиническое наблюдение.

Пациент Л., 35 лет, в феврале 2012 г. поступил в отделение нейрохирургии МОНИКИ с диагнозом: острое нарушение мозгового кровообращения, геморрагический инсульт с паренхиматозным субкортикальным кровоизлиянием левой височной области, артериовенозная мальформация с проявлениями сенсомоторной афазии. По данным анамнеза, больной был найден дома без сознания. Госпитализирован в неврологическое отделение по месту жительства. Проводилась сосудистая, гемостатическая терапия по поводу геморрагического инсульта в бассейне левой среднемозговой артерии (СМА). При МРТ от 10.02.2012 обнаружена внутримозговая гематома левой височной области. Направлен в МОНИКИ для дальнейшего обследования и лечения.

В МОНИКИ была выполнена КТ-ангиография, при которой определялась АВМ, кровоснабжающаяся из ветвей левой СМА. Отток из АВМ осуществляется в систему поверхностных вен левой теменной области (рис. 2). В этой области обнаружена внутримозговая гематома диаметром до 31 мм, окруженная зоной перифокального отека с признаками масс-эффекта. Правый боковой желудочек компенсаторно расширен, IV желудочек мозга – без особенностей, базальные цистерны сужены, наружные субарахноидальные пространства не дифференцируются.

Было принято решение о выполнении эндоваскулярной эмболизации АВМ с применением технологии трехмерного

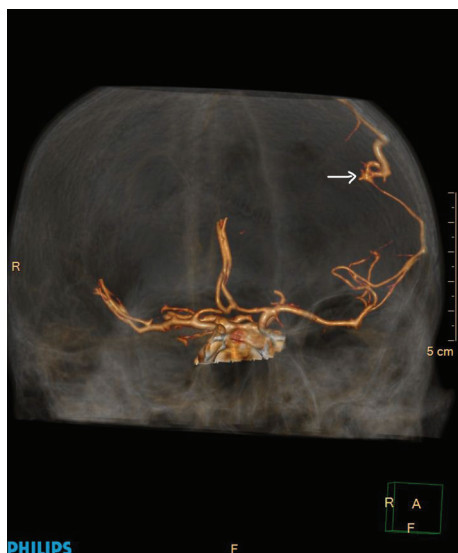

Рис. 2. КТ-ангиография: 3D-реконструкция. АВМ (стрелка) кровоснабжается из ветвей левой СМА, отток из АВМ осуществляется в систему поверхностных вен левой теменной области

наведения. С помощью 3DRA-наведения в афферентную артерию заведен проводник 0,01 дюйма, затем микрокатетер, через который суперселективно введена смесь Б-бутилакрилата и липидола. При контроле контрастирования АВМ не отмечено, преждевременного артериовенозного сброса не получено (рис. 3). Во время операции было использовано 50 мл рентгеноконтрастного вещества (ультравист 370).

В связи с наличием внутримозговой гематомы левой височно-теменной области больному было выполнено оперативное лечение: костно-пластическая трепанация, удаление внутримозговой гематомы. После операции отмечена положительная динамика: сознание восстановилось до ясного, сенсорная афазия была купирована. Сохранилась моторная афазия, правосторонний глубокий гемипарез. Больной встал с постели, в дальнейшем направлен на реабилитацию.

При сравнении эффективности эмболизации по группам можно отметить, что радикальность процедуры была выше при применении технологии трехмерной навигации: при двухмерном наведении радикальная эмболизация была достигнута в 6% вмешательств, при трехмерном – в 28%.

При сравнении технологий навигации по параметрам отмечается следующее.

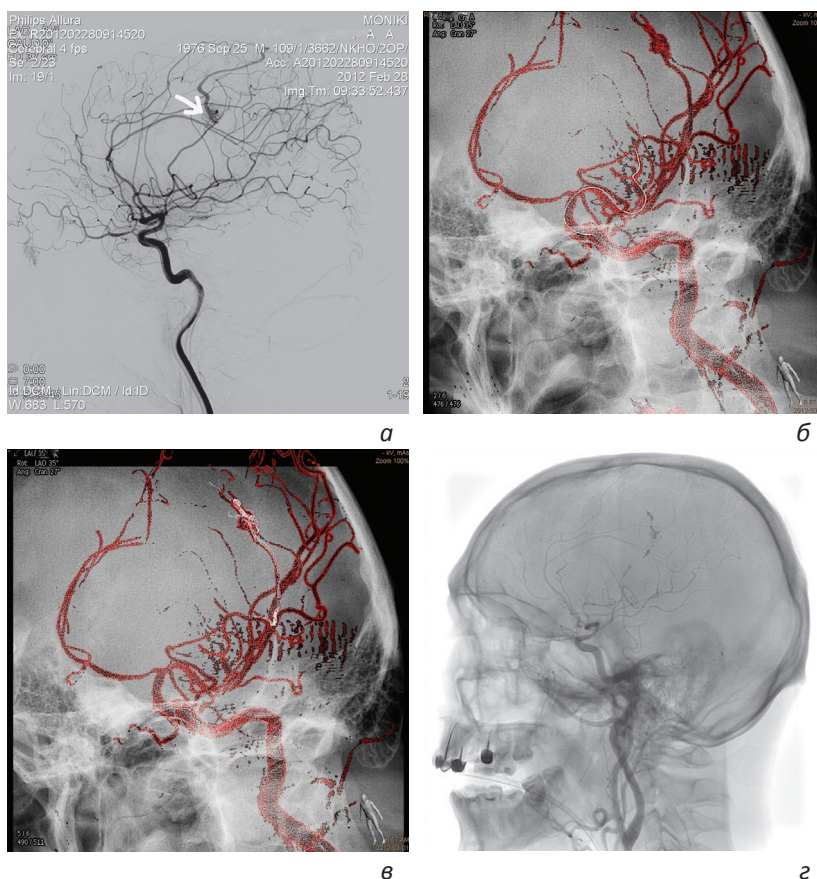


Рис. 3. Церебральные ангиограммы: а – до эмболизации (мелкая АВМ левой теменной области, кровоснабжающаяся из ветвей левой СМА (стрелка), дренаж из АВМ осуществляется в систему поверхностных вен левой теменной области); б – при активизации 3DRA-наведения в афферентную артерию проводится микрокатетер; в – при 3DRA-наведении суперселективно вводится смесь Б-бутилакрилата и липидола; г – контроль: АВМ не контрастируется, в проекции АВМ – тени эмболизата

1. Продолжительность вмешательства для обеих групп практически не различалась, несмотря на то, что для активизации трехмерного наведения требуется выполнение определенной последовательности дополнительных действий. Для группы I она составила 130 минут, для группы II – 132.

2. Продолжительность навигации при эмболизации АВМ с применением двухмерного наведения была в 2 раза больше, чем с использованием трехмерного (59 и 27 минут соответственно).

3. Продолжительность рентгеноскопии в группах не различалась: в группе I она составила 33 минуты, в группе II – 34.

4. Эффективная доза облучения была незначительно выше в группе II, чем в группе I: соответственно 18 и 11 мЗв.

5. Объем рентгеноконтрастных средств значимо различался между группами: 183 мл в группе I и 99 – в группе II.

Заключение. Наш опыт применения технологий трехмерного наведения в лечении АВМ убедительно

показал, что их использование увеличивает эффективность и безопасность вмешательств. По сравнению с двухмерной навигацией отмечается бóльшая доля радикальности выполненных операций, сокращение времени суперселективной катетеризации афферентной артерии АВМ, а также значимое уменьшение объема используемого во время эмболизации контрастного вещества.

ЛИТЕРАТУРА

1. Контроль эффективных доз облучения пациентов при проведении медицинских рентгенологических исследований / Методические указания 2.6.1.2944-11.
2. Крылов В.В., Природов А.В., Петриков С.С. Нетравматическое субарахноидальное кровоизлияние: диагностика и лечение // Consilium Medicum / Болезни сердца и сосудов. 2008. №1. С.14-18.
3. *Becske T., Jallo G.I.* Subarachnoid Hemorrhage. Chief Editor: H.L. Lutsep. <http://www.emedicine.medscape.com>.
4. *Tonnis W., Schiefer W., Walter W.* Signs and symptoms of supratentorial arteriovenous aneurysms // J. Neurosurg. 1953. V.15. P.471-480.