



Результаты снижения внутриглазного давления у пациентов с открытоугольной глаукомой при сегментарном расширении шлеммова канала с помощью интраканального экспандера второго поколения собственной конструкции

Кумар В. • Фролов М.А. • Душина Г.Н. • Божок Е.В. • Беззаботнов А.И.

Кумар Винод – д-р мед. наук, заведующий отделением офтальмологии¹, профессор кафедры глазных болезней²

✉ 141407, Московская обл., г. Химки, ул. Панфилова, 4–680, Российская Федерация.

Тел.: +7 (916) 474 50 86.

E-mail: kumarvinod1955@gmail.com

Фролов Михаил Александрович – д-р мед. наук, профессор, заведующий кафедрой глазных болезней²

Душина Галина Николаевна – врач-офтальмолог офтальмологического отделения¹, аспирант кафедры глазных болезней²

Божок Елена Владимировна – врач-офтальмолог офтальмологического отделения¹

Беззаботнов Андрей Игоревич – врач-офтальмолог офтальмологического отделения¹

Актуальность. Важную роль в развитии глаукомного процесса играют коллапс шлеммова канала (ШК) и повышенное сопротивление на уровне трабекулярной ткани, особенно ее юстаканаликулярной части. Расширение ШК и умеренное растяжение трабекулярной ткани создают благоприятные условия для восстановления естественных путей оттока внутриглазной жидкости. Для этой цели нами был разработан экспандер ШК 1-го поколения (ЭШК-1) и в клинической практике доказана его эффективность в снижении внутриглазного давления (ВГД) у больных с открытоугольной глаукомой. Однако размеры данного экспандера не соответствуют естественным размерам ШК, вследствие чего его имплантация травматична для структур ШК. В связи с этим предложен экспандер ШК 2-го поколения (ЭШК-2) с уменьшенными размерами.

Цель – оценка эффективности ЭШК-2 в снижении ВГД у больных с открытоугольной глаукомой.

Материал и методы. В анализ включены 25 пациентов (25 глаз) с открытоугольной глаукомой. Пациентам опытной группы (13 пациентов, 13 глаз) была выполнена антиглаукомная операция с применением ЭШК-2. Полученные данные сравнили с результатами после имплантации ЭШК-1 у больных контрольной группы

(12 пациентов, 12 глаз). Пациенты обеих групп были идентичны по возрасту, полу и стадии развития глаукомы ($p > 0,05$). Срок наблюдения составил до 1 года. Критериями оценки эффективности являлись динамика ВГД, частота осложнений, необходимость применения дополнительных гипотензивных капель и проведения повторного хирургического вмешательства.

Результаты. При анализе установлено отсутствие статистически достоверного различия в снижении ВГД, количестве дополнительных гипотензивных средств и числе интра- и послеоперационных осложнений у пациентов обеих групп. Трабекулопунктура с помощью лазера на иттрий-алюминиевом гранате (ИАГ) как второй этап операции потребовалась в контрольной группе в 2 случаях (16%), а в опытной – в 5 (38%) ($p = 0,002$).

Заключение. Имплантация ЭШК-1 и ЭШК-2 одинаково эффективно снижает ВГД у больных с открытоугольной глаукомой, однако при имплантации ЭШК-2 вторым этапом операции чаще требуется выполнение ИАГ-лазерной гониопунктуры.

Ключевые слова: хирургия шлеммова канала, экспандер шлеммова канала, хирургия глаукомы, открытоугольная глаукома, микроинвазивная хирургия глаукомы.

¹ МБУЗ «Сходненская городская больница»; 141420, Московская обл., г. Химки, микрорайон Сходня, ул. Мичурина, 31-А, Российская Федерация

² ФГБОУ ВПО «Российский университет дружбы народов»; 117198, г. Москва, ул. Миклухо-Маклая, 6, Российская Федерация

В последнее время среди офтальмологов наблюдается повышенный интерес к разработкам хирургических методик, позволяющих восстановить отток внутриглазной жидкости (ВГЖ) по естественным путям [1–8]. Среди патологических звеньев развития глаукомного процесса важную роль играют коллапс шлеммова канала (ШК) и повышенное сопротивление на уровне трабекулярной ткани, особенно ее юстаканаликулярной части [9, 10]. Расширение ШК и умеренное растяжение трабекулярной ткани создают благоприятные условия для восстановления естественных путей оттока ВГЖ [6]. Южноафриканским офтальмологом Р. Стегманом более 10 лет назад предложена вискоканалостомия, позволяющая временно расширить ШК [1]. При данной методике после выкраивания склеральных лоскутов создается достаточно большое окно десцеметовой мембраны и удаляется глубокий склеральный лоскут. Таким образом формируется «третья камера». При дилатации канала вискоэластиком происходит не только его расширение, но и микрорастяжение трабекулярной ткани. Заканчивают операцию герметичным ушиванием склеральных лоскутов. ВГЖ проходит в «третью камеру» через десцеметовую мембрану и частично через трабекулярную ткань, далее по расширенному каналу в эписклеральные вены. Но эффект от данной операции временный и зависит от процесса рубцевания на месте отсепаровки тканей [1]. Позднее Р. Стегман предложил каналопластику, при которой ШК расширяют по всей его окружности с помощью вискоэластика и проводят через канал на всем его протяжении полипропиленовую нить 10-0 [2, 4, 11, 12]. Тем самым создается натяжение трабекулярной ткани, что позволяет одновременно расширить ШК и растянуть трабекулярную ткань, в результате чего усиливается отток ВГЖ через трабекулярную ткань. При данной методике ВГЖ проходит в эписклеральные вены двумя путями: через десцеметовую мембрану и через трабекулярную ткань на всей протяженности ШК. Однако эта методика трудновыполнима и травматична для интраканаликулярных структур, которые играют важную роль в прохождении ВГЖ от трабекулярной сети до коллекторов. Успех данной операции также зависит от фиброзного процесса на месте отсепаровки тканей.

Существуют методики, позволяющие обходить сопротивление трабекулярной ткани и одновременно расширять ШК. Для этого созданы различные приспособления, например, имплантаты Glaucos iStent, Glaucos iStent inject и Hydrus

[3–7]. В ШК эти имплантаты вводятся *ab interno*, но для их введения требуется специальная укладка головы больного и наклон операционного микроскопа, что в значительной мере затрудняет выполнение манипуляции, так как хирургу необходимо освоить непривычную технику работы с гониолинзой для визуализации структур угла передней камеры. Все это создает определенные препятствия для широкого применения этих методов.

Доступ к ШК со стороны конъюнктивы является более привычным для большинства офтальмохирургов. Мы предложили способ сегментарной дилатации ШК *ab externo* путем расширения его просвета с помощью экспандера ШК (ЭШК) [8]. Но размеры экспандера не соответствуют естественной ширине ШК, в связи с чем его имплантация может быть травматична для внутренней стенки ШК и входных отверстий коллекторных канальцев. С учетом вышесказанного мы разработали усовершенствованную модель этого приспособления – ЭШК-2 с уменьшенными размерами.

Цель исследования – оценка эффективности ЭШК-2 в снижении внутриглазного давления (ВГД) у больных с открытоугольной глаукомой.

Материал и методы

В анализ включены 25 пациентов (25 глаз) с открытоугольной глаукомой. В опытную группу вошли 13 больных (9 мужчин и 4 женщины), которым была выполнена антиглаукомная операция с применением ЭШК-2, в контрольную – 12 пациентов (6 мужчин и 6 женщин), которым была выполнена антиглаукомная операция с применением ЭШК-1. Возраст пациентов опытной группы составил $73,8 \pm 5$ лет, контрольной – $72,8 \pm 7,1$ года. Пациенты обеих групп были сопоставимы по параметру «стадия развития глаукомы» (табл. 1). Из исследования исключали пациентов с ранее оперированной (рефрактерной) глаукомой, а также

Таблица 1. Характеристика больных по стадиям глаукомы

Стадия глаукомы	Экспандер	
	ЭШК-1 (n=12)	ЭШК-2 (n=13)
Первая	1	1
Вторая	4	4
Третья	4	2
Четвертая	3	6



Таблица 2. Снижение ВГД после имплантации ЭШК-1 и ЭШК-2

Срок наблюдения	ЭШК-1		ЭШК-2		p
	Ро, мм рт. ст.	Снижение ВГД, %	Ро, мм рт. ст.	Снижение ВГД, %	
До операции	23,5 ± 5,8 (95% ДИ 20,2–26,8)	–	26,4 ± 5,3 (95% ДИ 23,5–29,2)	–	0,21
1 день	14,3 ± 5,4 (95% ДИ 10,6–18,1)	35,8 ± 23,8	15,1 ± 4,0 (95% ДИ 13,0–17,3)	40,7 ± 17,3	0,21
1 неделя	12,6 ± 3,1 (95% ДИ 10,8–14,4)	44,9 ± 14,7	14,4 ± 4,1 (95% ДИ 11,9–16,3)	44,0 ± 20,7	0,61
1 месяц	12,0 ± 3,7 (95% ДИ 9,8–14,2)	47,3 ± 18,5	12,6 ± 3,7 (95% ДИ 10,5–14,6)	49,8 ± 20,0	0,42
3 месяца	12,8 ± 3,3 (95% ДИ 10,8–14,7)	45,2 ± 16,4	11,1 ± 2,6 (95% ДИ 9,7–12,5)	55,5 ± 18,4	0,10
6 месяцев	14,0 ± 1,9 (95% ДИ 12,9–15,2)	39,3 ± 16,9	12,8 ± 2,2 (95% ДИ 11,6–14,0)	49,8 ± 14,9	0,49
12 месяцев	14,6 ± 7,4 (95% ДИ 9,1–20,1)	40,7 ± 15,5	15,1 ± 3,9 (95% ДИ 12,0–18,2)	43,0 ± 9,1	0,47

ЭШК – экспандер шлеммова канала, Ро – истинное внутриглазное давление, ВГД – внутриглазное давление, ДИ – доверительный интервал
Данные представлены в виде среднего значения и стандартного отклонения (M ± SD)

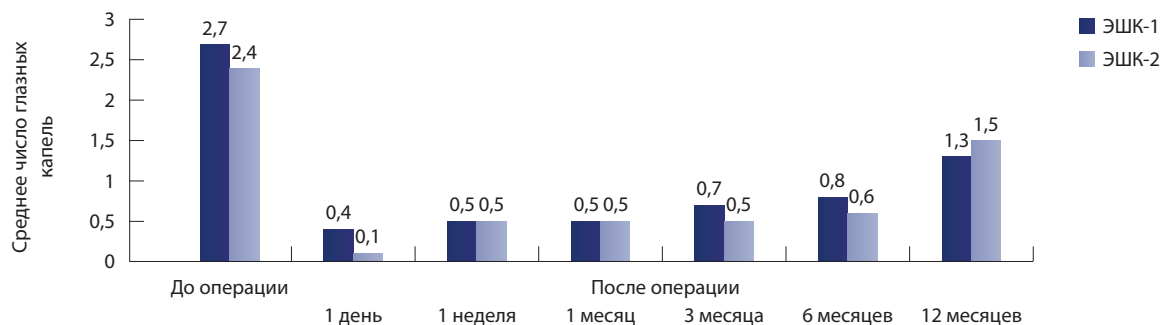
больных, нуждающихся в комбинированной хирургии глаукомы и катаракты. Ранее проведенная факоэмульсификация катаракты не являлась критерием исключения из анализа.

ЭШК-2 выполнен из тонкой нержавеющей стальной проволоки медицинского качества, диаметром 0,04 мм, закрученной в спираль вокруг микрозонда толщиной 0,12 мм. Длина стента 2,5–3 мм. Радиус кривизны ЭШК соответствует кривизне и диаметру ШК, что позволяет безопасно и атравматично вводить его в просвет канала. Техника операции заключалась в следующем: после отсепаровки поверхностного и глубокого склеральных лоскутов и вскрытия ШК без обнажения десятиметровой мембраны выполняли расширение

одного из устьев канала когезивным вискоэластиком (гиалуронат натрия 1,4%). После этого в просвет ШК вводили ЭШК-2 на проводнике. Затем проводник извлекали, придерживая экспандер специальным пинцетом, при этом экспандер оставался в просвете ШК. Операцию заканчивали герметичным ушиванием лоскутов. Однако глубокий склеральный лоскут не иссекался, тем самым исключалась возможность фильтрации жидкости в обход естественных дренажных путей глаза.

Для сбора клинического материала получено разрешение этического комитета Российского университета дружбы народов.

Полученные результаты снижения ВГД после имплантации ЭШК-2 сравнили



Применение дополнительной гипотензивной терапии после имплантации экспандера шлеммова канала 1-го (ЭШК-1) и 2-го (ЭШК-2) поколения в разные сроки наблюдения

**Таблица 3.** Успех выполненной антиглаукомной операции с применением ЭШК-1 и ЭШК-2

Срок наблюдения	ЭШК-1				ЭШК-2				p
	n	полный успех	частичный успех	неудача	n	полный успех	частичный успех	неудача	
1 день	8	5	0	3	13	9	0	4	0,61
1 неделя	12	8	3	1	13	9	1	3	0,92
1 месяц	11	6	4	1	13	8	3	2	0,79
3 месяца	11	7	3	1	13	9	3	1	0,83
6 месяцев	10	4	3	3	12	7	4	1	0,72
12 месяцев	7	2	4	1	6	2	3	1	0,77

ЭШК-1 – экспандер шлеммова канала 1-го поколения, ЭШК-2 – экспандер шлеммова канала 2-го поколения, n – количество пациентов

с результатами после имплантации ЭШК-1 в контрольной группе. Срок наблюдения составил 1 год. Послеоперационное наблюдение проводили через 7 дней, 1, 3, 6 месяцев и 1 год. Критериями оценки эффективности проведенной операции являлись динамика ВГД, частота осложнений, необходимость применения дополнительных гипотензивных капель и проведения повторного хирургического вмешательства. Успешность проведенной операции оценивали согласно рекомендациям Всемирной глаукомной ассоциации (World Glaucoma Association) [13]. Критериями положительной оценки являлись снижение истинного ВГД (P_o) после операции до целевого уровня или 18 мм рт. ст. и ниже, а также снижение P_o после операции не менее чем на 25% от исходного. Успех считался полным, если целевых значений ВГД удалось достигнуть благодаря хирургическому вмешательству. Если были назначены дополнительные гипотензивные капли, успех считался частичным. Если целевые значения ВГД не были достигнуты, результат операции оценивался как неудовлетворительный.

ВГД измерялось по Маклакову, далее было переведено в P_o (по таблицам М.М. Краснова) [14]. Все пациенты перед операцией получали максимальную гипотензивную терапию.

Результаты и обсуждение

P_o до операции составляло в контрольной группе $23,5 \pm 5,8$ мм рт. ст. (95% доверительный интервал (ДИ) 26,8–20,2), в опытной – $26,4 \pm 5,3$ мм рт. ст. (95% ДИ 29,2–23,5) ($p=0,21$). Количество гипотензивных капель составило $2,7 \pm 0,9$ (95% ДИ 3,2–2,2) и $2,4 \pm 0,8$ (95% ДИ 2,8–2,0) в контрольной и опытной группах соответственно ($p=0,05$). Разницы в снижении ВГД в обеих группах не заре-

гистрировано ни в один из периодов наблюдения (табл. 2).

В течение всего срока наблюдения не отмечено разницы в применении количества гипотензивных капель (рисунок). При анализе полученных результатов не было выявлено различий между контрольной и опытной группами по критериям успешности проведенной операции (табл. 3).

Интраоперационно в обеих группах (по 2 случая) произошла микроперфорация трабекулярной ткани вне зоны вскрытия ШК. При гониоскопии ЭШК располагались в просвете ШК без признаков воспаления. В 1 случае в контрольной группе и в 2 случаях в опытной группе выявлено, что часть экспандера находилась в углу передней камеры. Причиной дислокации ЭШК послужила микроперфорация трабекулярной ткани в ходе операции. При этом было отмечено отсутствие контакта экспандера с внутриглазными структурами. Проведение трабекулопунктуры с помощью лазера на иттрий-алюминиевом гранате (ИАГ) для снижения ВГД как второй этап операции потребовалось в контрольной группе в 2 случаях (16%), а в опытной группе – в 5 (38%), разница статистически достоверна ($p=0,002$). Предположительно, это связано с тем, что наружный диаметр ЭШК-1 на 0,1 мм больше, чем у ЭШК-2, что вызывает дополнительное растяжение трабекулы, тем самым улучшая отток ВГЖ через дренажный аппарат глаза.

Заключение

Имплантация ЭШК-1 и ЭШК-2 одинаково эффективно снижает ВГД у больных с открытоугольной глаукомой, однако при имплантации ЭШК-2 чаще требуется выполнение ИАГ-лазерной гониопунктуры в качестве второго этапа операции. ©



Литература (References)

1. Stegmann R, Pienaar A, Miller D. Viscocanalostomy for open-angle glaucoma in black African patients. *J Cataract Refract Surg.* 1999;25(3):316–22.
2. Lewis RA, von Wolff K, Tetz M, Koerber N, Kearney JR, Shingleton BJ, Samuelson TW. Canaloplasty: circumferential viscodilation and tensioning of Schlemm canal using a flexible microcatheter for the treatment of open-angle glaucoma in adults: two-year interim clinical study results. *J Cataract Refract Surg.* 2009;35(5):814–24.
3. Vandewalle E, Zeyen T, Stalmans I. The iStent trabecular micro-bypass stent: a case series. *Bull Soc Belge Ophtalmol.* 2009;(311): 23–9.
4. Grieshaber MC, Pienaar A, Olivier J, Stegmann R. Canaloplasty for primary open-angle glaucoma: long-term outcome. *Br J Ophthalmol.* 2010;94(11):1478–82.
5. Belovay GW, Naqi A, Chan BJ, Rateb M, Ahmed II. Using multiple trabecular micro-bypass stents in cataract patients to treat open-angle glaucoma. *J Cataract Refract Surg.* 2012;38(11):1911–7.
6. Saheb H, Ahmed II. Micro-invasive glaucoma surgery: current perspectives and future directions. *Curr Opin Ophthalmol.* 2012;23(2):96–104.
7. Arriola-Villalobos P, Martínez-de-la-Casa JM, Díaz-Valle D, García-Vidal SE, Fernández-Pérez C, García-Sánchez J, García-Feijóo J. Mid-term evaluation of the new Glaukos iStent with phacoemulsification in coexistent open-angle glaucoma or ocular hypertension and cataract. *Br J Ophthalmol.* 2013;97(10): 1250–5.
8. Kumar V, Frolov MA, Bozhok EV, Dushina GN, Bezzabotnov AI. A new stainless steel spiral schlemm's canal expander in surgical treatment open-angle glaucoma. *Национальный журнал глаукома [Natsional'nyy zhurnal glaukoma].* 2014;13(3):43–51.
9. Grant WM. Experimental aqueous perfusion in enucleated human eyes. *Arch Ophthalmol.* 1963;69:783–801.
10. Johnson DH, Johnson M. How does nonpenetrating glaucoma surgery work? Aqueous outflow resistance and glaucoma surgery. *J Glaucoma.* 2001;10(1):55–67.
11. Grieshaber MC, Pienaar A, Olivier J, Stegmann R. Clinical evaluation of the aqueous outflow system in primary open-angle glaucoma for canaloplasty. *Invest Ophthalmol Vis Sci.* 2010;51(3):1498–504.
12. Fujita K, Kitagawa K, Ueta Y, Nakamura T, Miyakoshi A, Hayashi A. Short-term results of canaloplasty surgery for primary open-angle glaucoma in Japanese patients. *Case Rep Ophthalmol.* 2011;2(1):65–8.
13. Shaarawy TM, Sherwood MB, Grehn F, editors. Guidelines on design and reporting of glaucoma surgical trials. World Glaucoma Association. Amsterdam: Kugler publications; 2008, 2009. 83 p.
14. Краснов ММ. Микрохирургия глауком. М.: Медицина; 1980. 248 с. (Krasnov MM. Microsurgery of glaucoma. Moscow: Meditsina; 1980. 248 p. Russian).

Intraocular pressure reduction in open-angle glaucoma after segmentary dilation of Schlemm's canal using in-house second generation intracanal expander

Kumar V. • Frolov M.A. • Dushina G.N. • Bozhok E.V. • Bezzabotnov A.I.

Kumar Vinod – MD, PhD, the Head of the Ophthalmic Unit¹; Professor, Eye Diseases Department²

✉ 4–680 Panfilova ul., Khimki, Moskovskaya obl., 141407, Russian Federation.
Tel.: +7 (916) 474 50 86.

E-mail: kumarvinod1955@gmail.com

Frolov Mikhail Aleksandrovich – MD, PhD, Professor, the Head of the Eye Diseases Department²

Dushina Galina Nikolaevna – MD, Ophthalmic Unit¹; Fellow, Eye Diseases Department²

Bozhok Elena Vladimirovna – MD, Ophthalmic Unit¹

Bezzabotnov Andrey Igorevich – MD, Ophthalmic Unit¹

Background: Schlemm's canal collapse and increased trabecular (especially juxtacalicular) resistance play an important role in the development of glaucoma. Dilation of Schlemm's canal and moderate trabecular extension promote restoration of natural aqueous outflow pathways. Previously we had developed first generation Schlemm's canal expander (SKE-1) and proved its efficacy in decreasing intraocular pressure in open-angle glaucoma. Though, inappropriate size of the expander results in traumatic implantation. Thus, we developed second generation Schlemm's canal expander (SKE-2) characterized by smaller length and diameter.

Aim: To evaluate effectiveness of SKE-2 in decreasing intraocular pressure in open-angle glaucoma.

Materials and methods: 25 patients (25 eye) were included. 13 patients (13 eyes) in the intervention group underwent glaucoma surgery with SKE-2 implantation. The results were compared with SKE-1 implantation in the control group (12 patients,

12 eyes). The groups were age-, sex and glaucoma stage-matched ($p > 0.05$). The patients were followed for 1 year. Outcome measures included intraocular pressure changes, complication rate, need for additional hypotensive therapies and repeat surgery.

Results: Intraocular pressure changes, need for additional hypotensive therapies frequency of intra- and postoperative complications didn't differ between the groups. Trabeculopuncture with yttrium aluminum garnet (YAG) laser as a second step procedure was needed in 2 cases (16%) in the control group and in 5 cases (38%) in the intervention group ($p = 0.002$).

Conclusion: SKE-1 and SKE-2 are equally effective in reducing intraocular pressure in open-angle glaucoma. Though, after SKE-2 implantation, YAG laser goniopuncture is more frequently needed as a second step procedure.

Key words: Schlemm's canal surgery, Schlemm's canal expander, glaucoma surgery, open-angle glaucoma, mini invasive glaucoma surgery.

¹ Skhodnya City Hospital; 31-A Michurina ul., mkr. Skhodnya, Khimki, Moskovskaya obl., 141420, Russian Federation

² Peoples' Friendship University of Russia; Mikluho-Maklaya ul., Moscow, 117198, Russian Federation