



Анализ эффективности различных методов хирургического лечения и осложнений раннего послеоперационного периода у пациентов с псевдоэксфолиативной глаукомой

Датских Е.О. • Коновалова О.С. • Мальцев Н.Г.

Цель – оценить эффективность разных методов хирургического лечения у пациентов с псевдоэксфолиативной глаукомой (ПЭГ) и частоту осложнений раннего послеоперационного периода.

Материал и методы. Исследованы 554 медицинские карты стационарных больных с верифицированным диагнозом ПЭГ, получивших хирургическое лечение в офтальмологическом отделении ГБУЗ ТО «Областная клиническая больница № 1».

Результаты. Большинство (73,5%) пациентов с ПЭГ были в возрасте старше 70 лет, средний возраст составил $67,5 \pm 21,5$ года. Выполнялись следующие виды оперативного лечения: синустрабекулэктомия (СТЭ) с задней трепанацией

склеры – в 73,1% (n=405) случаев, непроникающая глубокая склерэктомия (НГСЭ) – в 23,8% (n=132), СТЭ с задней трепанацией склеры и применением силиконового дренажа Репегель-1 («СТЭ+дренаж») – в 3,1%. После первичной СТЭ послеоперационные осложнения выявлены у 20% (n=31) больных, после повторной СТЭ – у 76,8% (n=119), после метода «СТЭ+дренаж» – у 3,2% (n=5). В раннем послеоперационном периоде после проведения СТЭ у 28% (n=155) пациентов диагностированы осложнения, а именно: гифемы – в 45% (n=70) случаев, послеоперационная гипертензия – в 31% (n=48), отсутствие фильтрационной подушки – в 20% (n=31), другие – в 4% (n=6). В раннем послеоперационном периоде после повторной СТЭ послеоперационная гипертензия выявлена

только у пациентов с гифемой передней камеры – 99,2% (n=118), $p < 0,05$.

Заключение. Анализ данных хирургического лечения ПЭГ свидетельствует о неэффективности НГСЭ, тогда как методы СТЭ и «СТЭ+дренаж» могут быть признаны операциями выбора. Сопутствующие сердечно-сосудистые заболевания способствуют прогрессированию ПЭГ и повышают риск развития ранних послеоперационных осложнений.

Ключевые слова: псевдоэксфолиативная глаукома, псевдоэксфолиативный синдром, синустрабекулэктомия с задней трепанацией склеры, непроникающая глубокая склерэктомия, синустрабекулэктомия с задней трепанацией склеры и применением силиконового дренажа Репегель-1.

Псевдоэксфолиативная глаукома (ПЭГ) – разновидность глаукомы, которая развивается на фоне псевдоэксфолиативного синдрома (ПЭС) – распространенной патологии экстрацеллюлярного матрикса – и сопровождается избыточной продукцией патологического внеклеточного материала с его накоплением в различных интра- и экстраокулярных тканях [1].

Согласно теории системной васкулопатии при ПЭС, имеющаяся при этом синдроме эндотелиальная дисфункция коррелирует с наличием системных сердечно-сосудистых и обменных заболеваний, способствующих нарушению регионарного кровотока в сосудах глаза, что позволяет рассматривать их в качестве возможных факторов риска развития открытоугольной глаукомы на фоне ПЭС [2–7]. Для обеспечения полноценного функционирования органа зрения необходимо, чтобы основные метаболиты, требующиеся для синтеза белков и нуклеиновых кислот, доставлялись в сетчатку и диск зрительного нерва кровотоком по разветвленной сети сосудов. Разнообразные

Датских Евгений Олегович – аспирант кафедры офтальмологии факультета повышения квалификации и профессиональной переподготовки специалистов¹
✉ 625000, г. Тюмень, ул. Московский тракт, 123–140, Российская Федерация.
Тел.: +7 (909) 191 09 19.
E-mail: marina.datskih@yandex.ru

Коновалова Ольга Станиславовна – канд. мед. наук, доцент кафедры офтальмологии факультета повышения квалификации и профессиональной переподготовки специалистов¹

Мальцев Николай Геннадьевич – заведующий отделением офтальмологии²

нарушения органа-тканевого кровообращения (местного, регионарного, периферического) возникают при уменьшении притока артериальной крови к структурам органа зрения, что приводит к сокращению потребления тканями кислорода и субстратов обмена веществ, транспортируемых кровью. Как правило, подобные состояния дисциркуляторного или ишемического характера появляются при общих соматических заболеваниях, болезнях сердца, крупных сосудов, при нарушении центрального кровообращения на фоне атеросклеротического или другого их поражения. Локальные нарушения метаболизма с нарастающим расстройством трофики в тканях и развитием дистрофических изменений органа зрения различной локализации проявляются снижением центрального зрения, нарушением гидродинамики глаза, приводят к необратимым изменениям в сетчатке и зрительном нерве.

Несмотря на многочисленные исследования, в настоящее время нет четкого понимания происхождения ПЭС. Единственным достоверно



установленным фактором риска считается возраст пациента: согласно данным Н. Forsius, частота ПЭС среди людей старше 50 лет удваивается каждые 10 лет [1]. Эффективные способы профилактики ПЭС не разработаны, а имеющиеся сведения позволяют рассматривать ПЭС как мультифакториальную патологию с поздним началом и вовлечением комплекса генетических и негенетических факторов [2].

Цель исследования – оценить эффективность различных методов хирургического лечения у пациентов с ПЭС и частоту осложнений раннего послеоперационного периода.

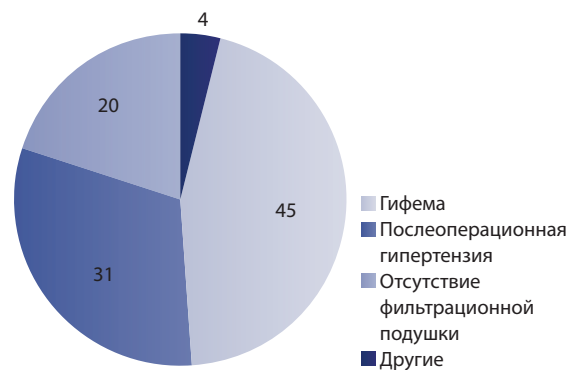
Материал и методы

Исследованы 554 медицинские карты стационарных больных с верифицированным диагнозом ПЭС, получивших хирургическое лечение в офтальмологическом отделении ГБУЗ ТО «Областная клиническая больница № 1» (г. Тюмень) в 2012–2014 гг. Были проанализированы соматические заболевания пациентов с ПЭС. В основном учитывались системные сердечно-сосудистые и обменные заболевания, в отдельную группу выделяли депрессивные расстройства. Соматические заболевания были компенсированы и находились вне обострения. Пациенты были обследованы терапевтом, при необходимости психиатром. Всем проведены стандартные офтальмологические исследования до и после лечения, включавшие в себя определение монокулярной и бинокулярной остроты зрения без коррекции и с коррекцией, биомикроскопию, офтальмоскопию, тонометрию, периметрию, биомикроскопию в условиях медикаментозного мидриаза и гониоскопию.

Выполнялись следующие виды оперативного лечения: синустрабекулэктомия с задней трепанацией склеры (СТЭ), непроникающая глубокая склерэктомия (НГСЭ), СТЭ с применением силиконового дренажа Репегель-1 («СТЭ + дренаж»).

Статистическую обработку материала проводили с помощью программы Statistica (версия 6.0). Рассчитывали общепринятые статистические показатели: средние значения, стандартное отклонение, стандартную ошибку средней арифметической. Достоверность выявленных различий определяли по t-критерию Стьюдента для независимых групп, динамику исследуемых параметров оценивали по t-критерию Стьюдента для зависимых групп, уровень значимости различий (p) был принят равным менее 0,05. Статистическая связь между количественными показателями выявлялась с помощью коэффициента корреляции Пирсона.

Осложнения в раннем послеоперационном периоде после СТЭ у пациентов с ПЭС, %



Результаты и обсуждение

Среди обследованных была 301 (54,3%) женщина и 253 (45,7%) мужчины в возрасте от 46 до 89 лет, в среднем – $67,5 \pm 21,5$ года. Преобладали пациенты старше 70 лет (73,5%): в возрасте 80–89 лет было 34,8% (n=193) больных, 70–79 лет – 38,7% (n=214), 60–69 лет – 16% (n=89), 59–46 лет – 10,5% (n=58). Средний койко-день у больных с ПЭС составил $4,93 \pm 0,03$. У всех пациентов была сопутствующая соматическая патология.

Виды хирургического лечения представлены следующим образом: СТЭ проведена в 73,1% (n=405), НГСЭ – в 23,8% (n=132), «СТЭ + дренаж» – в 3,1% (n=17). Впервые хирургическое лечение было проведено в 50,9% (n=282) случаев, из них НГСЭ – в 46,8% (n=132), СТЭ – в 53,2% (n=150).

Выбор хирургического вмешательства зависел от стадии глаукомы и показателей внутриглазного давления (ВГД) при поступлении. Критерии определения хирургической тактики:

- при 1-й стадии глаукомы и ВГД до 30 мм рт. ст. выполнялась НГСЭ;
- при 2–4-й стадиях глаукомы, ВГД выше 30 мм рт. ст., выраженной экзогенной пигментации зоны иридо-корнеального угла, при повторном хирургическом или лазерном лечении глаукомы – СТЭ или «СТЭ + дренаж».

Почти половина (49,1%) пациентов поступили для повторного хирургического лечения. Среди них послеоперационные осложнения выявлены у 20% (n=31) после первичной СТЭ, у 76,8% (n=119) после повторной СТЭ и у 3,2% (n=5) после «СТЭ + дренаж».

В раннем послеоперационном периоде после проведения СТЭ у 28% (n=155) диагностировались осложнения: гифема (n=70), послеоперационная гипертензия (n=48), отсутствие фильтрационной подушки (n=31) и другие (n=6) (см. рисунок).

В сроки от 1 года до 2 лет у 34,8% (n=193) пациентов с повторной хирургической коррекцией

¹ ГБОУ ВПО «Тюменская государственная медицинская академия» Минздрава России; 625000, г. Тюмень, ул. Одесская, 54, Российская Федерация

² ГБУЗ ТО «Областная клиническая больница № 1» Минздрава России; 625000, г. Тюмень, ул. Котовского, 55, Российская Федерация



потребовалось третье хирургическое лечение: после НГСЭ – у 100% (n = 132) больных, после СТЭ – у 15% (n = 61). Полученный результат свидетельствует о неэффективности НГСЭ при ПЭГ.

Анализ статистических данных позволяет утверждать, что частота ПЭГ увеличивается с возрастом: в возрастном периоде с 46 до 69 лет проведено 26,5% операций, в возрасте 70 лет и старше – 73,5%.

Послеоперационная гипертензия выявлена только у пациентов с гипемией передней камеры после повторной СТЭ – 99,2% (n = 118), $p < 0,05$. У большинства больных из этой группы на фоне атеросклеротического кардиосклероза в сочетании с артериальной гипертензией была верифицирована ишемическая болезнь сердца – в 99,2% (n = 118) случаев, а также диагностирован

Datskikh Evgeniy Olegovich – PhD student, Ophthalmology Department, Faculty for Continuous Education and Professional Retraining¹
✉ 123–140 Moskovskiy trakt ul., Tyumen, 625000, Russian Federation.
Tel.: +7 (909) 191 09 19.
E-mail: marina.datskikh@yandex.ru

Konovalova Olga Stanislavovna – PhD, Associate Professor, Ophthalmology Department, Faculty for Continuous Education and Professional Retraining¹

Mal'tsev Nikolay Genad'evich – MD, the Head of the Ophthalmology Department²

сахарный диабет – в 82,4% (n = 98), $p < 0,05$. По причине развития ранних послеоперационных осложнений средний койко-день в этой группе больных составил $5,06 \pm 0,02$. Это наблюдение подтверждает, что сосудистые механизмы играют определяющую роль в течении раннего послеоперационного периода у пациентов с ПЭГ.

Выводы

1. Среди пациентов с ПЭГ преобладает возрастная группа старше 70 лет (73,5%).
2. При ПЭГ операциями выбора являются СТЭ и «СТЭ + дренаж», НГСЭ неэффективна.
3. Тяжесть сердечно-сосудистой патологии является провоцирующим фактором прогрессирования стадии ПЭГ и развития ранних послеоперационных осложнений. ☺

Analysis of effectiveness of different surgical methods and early postoperative complications in patients with pseudoexfoliation glaucoma

Datskikh E.O. • Konovalova O.S. • Mal'tsev N.G.

Aim: To study the effectiveness of several surgical methods in patients with pseudoexfoliation glaucoma (PEG); to assess frequency of early postoperative complications.

Materials and methods: We analyzed hospital medical records of 554 patients with verified diagnosis of PEG; the patients underwent surgical treatment in the State-Financed Health Institution of the Tyumen Region "Regional Clinical Hospital No. 1".

Results: The majority of patients were > 70 years old (mean age was 67.5 ± 21.5 years old). Types of surgical treatment were as follows: sinus trabeculectomy (STE) with posterior scleral trepanation in 73.1% of the cases (n = 405), non-penetrating deep sclerectomy (NPDS) – in 23.8% (n = 132); STE + posterior scleral trepanation and use of silicone drainage Repegel-1 (STE + drainage) – in 3.1% (n = 17). After primary STE, postoperative complications were found in 20% (n = 31) of the patients; after repeated STE – in 76.8% (n = 119); after STE + drainage – in 3.2% (n = 5). Early

postoperative complications of STE were diagnosed in 28% (n = 155) of the patients including hyphema in 45% (n = 70) of cases, postoperative hypertension in 31% (n = 48), absence of filtering bleb in 20% (n = 31) and others in 4% (n = 6) of cases. After repeated STE, early postoperative hypertension was found only in patients with hyphema (in 99.2% (n = 118) of cases, $p < 0,05$).

Conclusion: Analysis of the results of several surgical methods of treatment for pseudoexfoliation glaucoma demonstrated inefficiency of NPDS; on the contrary, STE and STE + drainage are regarded as methods of choice. Concomitant cardiovascular diseases contribute to the progression of PEG and increase the risk of early postoperative complications.

Key words: pseudoexfoliation glaucoma, pseudoexfoliative syndrome, sinus trabeculectomy with posterior scleral trepanation, penetrating deep sclerectomy, sinus trabeculectomy with posterior scleral trepanation and use of silicone drainage Repegel-1.

Литература (References)

1. Брежнев АЮ, Юрьева ТН. Псевдоэкзофлиативная глаукома. В: Егоров ЕА, ред. Глаукома. Национальное руководство. М.: ГЭОТАР-Медиа; 2013.
(Brezhnev AYU, Yur'eva TN. Pseudoexfoliation glaucoma. In: Egorov EA, editor. Glaucoma. National guidance. Moscow: GEOTAR-Media; 2013. Russian).
2. Damji KF. Progress in understanding pseudoexfoliation syndrome and pseudoexfoliation-associated glaucoma. *Can J Ophthalmol.* 2007;42(5):657–8.
3. Grieshaber MC, Flammer J. Blood flow in glaucoma. *Curr Opin Ophthalmol.* 2005;16(2):79–83.
4. Grørdum K, Heijl A, Bengtsson B. Risk of glaucoma in ocular hypertension with and without pseudoexfoliation. *Ophthalmology.* 2005;112(3):386–90.
5. Mitchell P, Lee AJ, Rochtchina E, Wang JJ. Open-angle glaucoma and systemic hypertension: the blue mountains eye study. *J Glaucoma.* 2004;13(4):319–26.
6. Ritch R, Schlötzer-Schrehardt U, Konstas AG. Why is glaucoma associated with exfoliation syndrome? *Prog Retin Eye Res.* 2003;22(3): 253–75.
7. Tarkkanen A, Reunanen A, Kivelä T. Frequency of systemic vascular diseases in patients with primary open-angle glaucoma and exfoliation glaucoma. *Acta Ophthalmol.* 2008;86(6): 598–602.

¹ Tyumen State Medical Academy; 54 Odesskaya ul., Tyumen, 625000, Russian Federation

² Tyumen Regional Clinical Hospital No. 1; 55 Kotovskogo ul., Tyumen, 625000, Russian Federation