



Оценка состояния макулярной области и остроты зрения у пациентов с глаукомой после факоэмульсификации катаракты

Митяева Е.Н. • Лоскутов И.А.

Митяева Елена Николаевна – врач-офтальмолог, заведующая отделением офтальмологии¹

✉ 140070, Московская обл., Люберецкий район, поселок Томилино, микрорайон Экопарк, ул. Булгакова, 17–5, Российская Федерация.
Тел.: +7 (495) 586 65 77.

E-mail: mityaevadoc@mail.ru

Лоскутов Игорь Анатольевич – д-р мед. наук, заведующий²

Актуальность. Для обеспечения безопасности проведения факоэмульсификации катаракты (ФЭК) производители оборудования для таких операций предлагают инновационные технологии. Представляет интерес сравнительное исследование послеоперационного состояния глаза при стандартной и новой технологии ФЭК.

Цель – сравнить влияние систем для ФЭК на состояние сетчатки в макулярной области и остроту зрения, а также на уровень внутриглазного давления у пациентов с компенсированной глаукомой после неосложненной ФЭК с имплантацией интраокулярной линзы.

Материал и методы. Проведено наблюдение 52 пациентов (52 глаза), которым была выполнена ФЭК по единой методике на аппарате фирмы Oertli по поводу незрелой катаракты. Пациенты были разделены на 3 группы: группу 1 составили 20 больных (20 глаз) с простой открытоугольной глаукомой (ПОУГ), которым проведена ФЭК по технологии easyPhaco; группу 2 – 20 больных (20 глаз) с ПОУГ, которым ФЭК выполнена по стандартному методу; в группу 3 вошли 12 пациентов (12 глаз) без глаукомы, им также была выполнена стандартная ФЭК. Технология easyPhaco включает новые параметры работы фако-машины фирмы Oertli, измененную геометрию фако-иглы, соблюдение режимов потока жидкости и вакуума 1:10. Перед операцией у всех 40 пациентов с глаукомой внутриглазное давление было компенсировано на фоне инстилляций антиглаукоматозных средств. До операции, через 1 и 6 недель после ФЭК исследовались

острота зрения, внутриглазное давление и оценивалась толщина сетчатки в макуле с помощью оптической когерентной томографии.

Результаты. В послеоперационном периоде выявлено увеличение толщины сетчатки в макуле на глазах как с глаукомой, так и без глаукомы от 12 до 30 мкм по сравнению с показателями до ФЭК. Через 1 неделю после операции средняя толщина сетчатки в макуле после ФЭК была статистически достоверно меньше на глазах с ПОУГ, оперированных по технологии easyPhaco, чем у пациентов с ПОУГ после стандартной ФЭК и у больных без глаукомы, оперированных по стандартному методу: $221,5 \pm 15,4$; $238,3 \pm 11,5$ и $229,3 \pm 16,9$ мкм соответственно ($p < 0,05$). Через 6 недель после ФЭК значение толщины сетчатки у пациентов групп 1 и 3 приблизилось к дооперационным показателям (соответственно $210,5 \pm 13,8$ и $209,7 \pm 16,3$ мкм в группе 1; $211,1 \pm 14,4$ и $211,1 \pm 15,8$ мкм – в группе 3) в отличие от пациентов с ПОУГ, оперированных по стандартной технологии ФЭК: у них макулярный отек сохранялся ($228,2 \pm 13,5$ мкм через 6 недель после операции против $208,2 \pm 17,6$ мкм до операции).

Заключение. Технология easyPhaco на глазах с глаукомой оказывает меньшее по сравнению со стандартной ФЭК влияние на утолщение сетчатки после операции и таким образом снижает вероятность развития макулярного отека в послеоперационном периоде.

Ключевые слова: глаукома, макулярный отек, easyPhaco.

¹ МБУЗ «Мытищинская городская клиническая больница»; 141009, Московская обл., г. Мытищи, ул. Коминтерна, 24, Российская Федерация

² Центр микрохирургии глаза НУЗ «Дорожная клиническая больница им. Н.А. Семашко»; 109386, г. Москва, ул. Ставропольская, 23–1, Российская Федерация

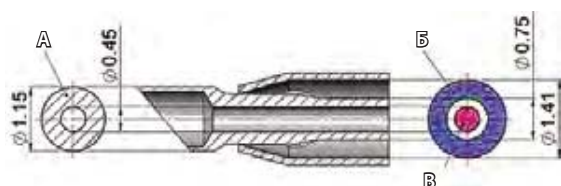


Рис. 1. Технология easyPhaco; **А** – диаметр сечения фако-иглы, **Б** – диаметр ирригационного канала, **В** – диаметр аспирационного канала




Рис. 2. Традиционная технология Phaco 20G; **А** – диаметр сечения фако-иглы, **Б** – диаметр ирригационного канала, **В** – диаметр аспирационного канала

Одним из осложнений в послеоперационном периоде по поводу факоэмульсификации катаракты (ФЭК) у пациентов с первичной открытоугольной глаукомой (ПОУГ) является утолщение сетчатки в центральном отделе – макулярный отек. Известно, что макулярный отек может быть спровоцирован несколькими состояниями, включая окклюзирующие заболевания сетчатки, диабетическую ретинопатию, увеит и собственно операцию по поводу катаракты [1]. Если макулярное утолщение после катарактальной хирургии становится причиной снижения остроты зрения, то отек следует признать клинически значимым [2].

Материал и методы

Проведено наблюдение серии 52 последовательных клинических случаев (52 глаза) ФЭК по единой методике на аппарате фирмы Oertli по поводу незрелой катаракты. Мужчин было 18, женщин – 34, средний возраст составил $66,2 \pm 5,8$ года.

Диагноз глаукомы выставлялся на основании проведения периметрии, тонометрии, гониоскопии и оптической когерентной томографии (ОКТ, прибор Optovue) диска зрительного нерва. Открытый и широкий угол передней камеры, отсутствие данных за псевдоэкссфолиативный синдром, устойчивая компенсация внутриглазного давления (ВГД) на фоне монотерапии бета-блокаторами предполагали выполнение только ФЭК без антиглаукомного компонента. Дополнительное обследование заключалось в проведении биомикроскопии, офтальмоскопии и сканировании области макулы с помощью ОКТ. Толщина сетчатки измерялась через 1 и 6 недель после вмешательства. Поскольку степень помутнения хрусталика до операции не позволяла достоверно оценить состояние макулярной области, определенным ориентиром служили данные о состоянии центральной зоны сетчатки на контрлатеральном глазу (контрольный глаз). ВГД измеряли как до операции, так и после нее.

Из исследования исключались пациенты с макулярной патологией, выявленной до операции,

пациенты, которым ранее проводились операции на глазном яблоке, а также с увеитом в анамнезе или клиническими признаками сахарного диабета. Никто из 52 пациентов не страдал системными заболеваниями, не принимал противовоспалительные препараты.

В сравнении с традиционной технологией Phaco 20G технология easyPhaco включает обновленные параметры работы фако-машины фирмы Oertli, измененную геометрию фако-иглы и меньший диаметр аспирационного канала, что позволяет ультразвуку воздействовать на хрусталик в трех зонах. Благодаря этому повышается эффективность дробления ядра и меняется соотношение «ирригация – аспирация» – 7:1. При этом важно соблюдать соотношение режимов потока ирригации и вакуума 1:10 (рис. 1, 2). Совокупность параметров приводит к отсутствию турбулентности и бокового излучения ультразвуковой энергии, эмульсификации без окклюзии, обеспечивает полный вакуум, стабильность передней камеры. Все это способствует большей безопасности проведения ФЭК.

Техника операции ФЭК была стандартной, в капсульный мешок имплантировали гибкую акриловую интраокулярную линзу. В послеоперационном периоде применяли инстилляции дексаметазона, антибиотиков – производных фторхинолона. Дооперационное использование бета-блокаторов было продолжено и в послеоперационном периоде в виде инстилляций 2 раза в день.

Пациентов ($n=52$) случайным образом распределили в 3 группы. Группу 1 составили 20 пациентов (20 глаз) с ПОУГ, оперативное лечение которым было проведено с использованием технологии easyPhaco. В группу 2 вошли 20 больных (20 глаз), у которых оперативное лечение выполнено по стандартной технологии ФЭК, известной по сравнительным исследованиям различных хирургических методик как стандартная ФЭК (англ. conventional phaco) [3]. В группу 3 включили пациентов без признаков глаукомы и других глазных заболеваний (12 глаз), прооперированных по технологии стандартной ФЭК. Статистически

**Таблица 1.** Динамика показателей ВГД и остроты зрения

Показатель	Группа 1 (20 глаз)	Группа 2 (20 глаз)	Группа 3 (12 глаз)	p
ВГД				
до операции	18,4±1,6	17,5±1,4	17,8±1,2	0,05
после операции	17,9±1,5	16,4±1,5	16,8±1,3	0,2
Острота зрения				
до операции	0,28±0,06	0,24±0,07	0,26±0,06	0,04
после операции	0,91±0,1	0,88±0,1	0,89±0,1	0,15

ВГД – внутриглазное давление

значимых различий в возрасте пациентов между группами не было.

Достоверность различий данных оценивалась по критерию Стьюдента, различия признавались статистически значимыми при значении $p < 0,05$.

Результаты

В табл. 1 представлены данные по остроте зрения с наилучшей коррекцией до и после ФЭК. ВГД было компенсировано инстилляциями бета-блокаторов в обеих группах с глаукомой. Статистически достоверных различий восстановления остроты зрения не выявлено ($p = 0,15$).

Результаты измерения толщины сетчатки на оперированных и неоперированных глазах представлены в табл. 2. У всех пациентов после проведения операции по поводу катаракты на оперированном глазу обнаружено утолщение сетчатки в центре. Так, на оперированном глазу без глаукомы средняя толщина составила $229,3 \pm 16,9$ мкм, что достоверно ($p < 0,05$) больше толщины сетчатки в центре неоперированного глаза ($211,5 \pm 15,4$ мкм). При этом на глазах пациентов группы 1 через 1 неделю после операции по технологии easyPhaco средняя толщина сетчатки в центре составила $221,5 \pm 15,4$ мкм, что достоверно ($p < 0,1$) больше, чем толщина сетчатки в центре на неоперированном глазу этого же пациента. Утолщение сетчатки после ФЭК по стандартной технологии (группа 2) составило $238,3 \pm 11,5$. Это

статистически значимо ($p < 0,05$) выше средней величины утолщения сетчатки на глазах после операции по технологии easyPhaco (группа 1). Мы не наблюдали связи между послеоперационной остротой зрения и увеличением толщины сетчатки, что соответствует данным литературы [4]. Это означает: удовлетворенность полученной остротой зрения в раннем послеоперационном периоде не исключает угрозу развития кистозного макулярного отека на фоне увеличения толщины сетчатки в центре.

Через 6 недель после ФЭК отмечено уменьшение толщины сетчатки в центре у пациентов групп 1 и 3, что свидетельствовало об обратимости процесса. Тем не менее у пациентов группы 2 и после 6 недель наблюдения сохранялось статистически значимое различие между толщиной сетчатки оперированного и другого глаза этого же пациента, составившее более 20 мкм.

Толщина сетчатки в центре на глазах с глаукомой и устойчиво компенсированным ВГД у больных, оперированных по технологии easyPhaco, достоверно не отличалась от толщины сетчатки глаз контрольной группы без глаукомы. А на глазах с глаукомой, оперированных по стандартной технологии ФЭК, толщина сетчатки в центре была достоверно выше, чем в группах 1 и 3.

Обсуждение

Высокий риск развития кистозного макулярного отека или выраженного утолщения сетчатки в макуле после ФЭК связан с нарушением гематофтальмического барьера. При этом существует мнение, что провоцирующим фактором может выступить даже консервант, содержащийся в антиглаукомных каплях [5].

На безопасность восстановления глаза в послеоперационном периоде влияет развитие прорывов окклюзии, которые при их неадекватном контроле могут приводить к колебаниям глубины передней камеры. Использование наконечников со специальным дополнительным отверстием

Таблица 2. Данные измерения толщины сетчатки

Глаз после ФЭК	Толщина сетчатки, мкм		
	до операции (контрольный глаз)	через 1 неделю после операции	через 6 недель после операции
Группа 1	209,7±16,3	221,5±15,4	210,5±13,8
Группа 2	208,2±17,6	238,3±11,5	228,2±13,5
Группа 3	211,1±15,8	229,3±16,9	211,1±14,4



уменьшает данную проблему. Но при таком дизайне иглы требуется выбор специальных параметров, так как активный вакуум предсказуемо пострадает [6].

Система easyPhaco представляется эффективным решением проблемы сохранения стабильности передней камеры, оптимизации хирургического риска в целом. Техническое решение проблемы основано на оптимизации просветов для аспирационных и ирригационных потоков, а также

контактной поверхности для собственно эмульсификации.

Вывод

Использование технологии easyPhaco при хирургическом лечении катаракты на глазах с глаукомой препятствует выраженному утолщению сетчатки после ФЭК и тем самым снижает вероятность развития макулярного отека в послеоперационном периоде. ☺

Литература (References)

- Nussenblatt RB, Kaufman SC, Palestine AG, Davis MD, Ferris FL 3rd. Macular thickening and visual acuity. Measurement in patients with cystoid macular edema. *Ophthalmology*. 1987;94(9):1134–9.
- Squirrell D, Bholra R, Bush J, Winder S, Talbot JF. A prospective, case controlled study of the natural history of diabetic retinopathy and maculopathy after uncomplicated phacoemulsification cataract surgery in patients with type 2 diabetes. *Br J Ophthalmol*. 2002;86(5):565–71.
- Liu Y, Zeng M, Liu X, Luo L, Yuan Z, Xia Y, Zeng Y. Torsional mode versus conventional ultrasound mode phacoemulsification: randomized comparative clinical study. *J Cataract Refract Surg*. 2007;33(2):287–92.
- Nunes S, Pereira I, Santos A, Bernardes R, Cunha-Vaz J. Central retinal thickness measured with HD-OCT shows a weak correlation with visual acuity in eyes with CSME. *Br J Ophthalmol*. 2010;94(9):1201–4.
- Lima MC, Paranhos A Jr, Salim S, Honkanen R, Devgan L, Wand M, Gaudio AR, Shields MB. Visually significant cystoid macular edema in pseudophakic and aphakic patients with glaucoma receiving latanoprost. *J Glaucoma*. 2000;9(4):317–21.
- Park SH, Choi CY, Kim JM, Chang HR, Kim JY, Kim MJ, Tchah H, Kim JC. Comparison of actual vacuum pressures at the end of 3 phacoemulsification tips in swine eyes. *J Cataract Refract Surg*. 2009;35(5):917–20.

Characteristics of macular region and visual acuity in glaucoma patients after phacoemulsification cataract surgery

Mityaeva E.N. • Loskutov I.A.

Mityaeva Elena Nikolaevna – Ophthalmologist, the Head of the Ophthalmology Department¹
✉ 17–5 Bulgakova ul., mikrorayon Ekopark, poselok Tomilino, Lyubertskiy rayon, Moskovskaya obl., 140070, Russian Federation.
Tel.: +7 (495) 586 65 77.
E-mail: mityaevadoc@mail.ru

Loskutov Igor' Anatol'evich – MD, PhD, Chief²

Background: To improve safety of phacoemulsification cataract surgery, innovative technologies have been developed. Assessment of macular region status after the use of routine and innovative phaco technologies is of great interest.

Aim: To compare effects of different phaco technologies on macular retina, visual acuity and intraocular pressure in patients with compensated glaucoma after uncomplicated phaco with intraocular lens implantation.

Materials and methods: Phacoemulsification of immature cataract was performed in 52 patients (52 eyes) using Oertli machine and uniform method. Patients were divided into 3 groups. Group 1 included 20 patients (20 eyes) with simple (primary) open-angle glaucoma (POAG) after phaco using easyPhaco technology. Group 2 included 20 POAG patients (20 eyes) after phaco using routine technology. Group 3 included 12 patients without glaucoma after routine phaco. EasyPhaco technology involves using of the new Oertli machine parameters, phaco tip with new geometry, flow rate/vacuum setting of 1:10. Preoperatively, in all 40 patients with glaucoma, normal values of intraocular pressure were achieved using antiglaucomatous therapies. Visual acuity,

intraocular pressure and macular thickness by optical coherent tomography were measured before the surgery, in 1 and 6 weeks after the procedure.

Results: Increase of macular thickness (by 12–30 mcm compared to baseline) was observed postoperatively in patients with and without glaucoma. After 1 week, mean macular thickness was significantly less in the easyPhaco group compared to routine phaco groups with and without glaucoma (221.5 ± 15.4 ; 238.3 ± 11.5 and 229.3 ± 16.9 mcm, respectively, $p < 0.05$). In the groups 1 and 3, macular thickness returned to preoperative values after 6 weeks (group 1: 210.5 ± 13.8 and 209.7 ± 16.3 mcm; group 3: 211.1 ± 14.4 and 211.1 ± 15.8 mcm, respectively). By contrast, after routine phaco technology in POAG patients, macular edema persisted after 6 weeks (mean macular thickness 228.2 ± 13.5 mcm compared to 208.2 ± 17.6 mcm preoperatively).

Conclusion: In patients with glaucoma, use of easyPhaco technology is associated with less effects on the retina and less risk of macular edema after the surgery.

Key words: glaucoma, macular edema, easyPhaco.

¹ Mytishchi City Clinical Hospital; 24 Kominternaya ul., Mytishchi, Moskovskaya obl., 141009, Russian Federation

² Eye Microsurgery Center of the Non-Governmental Healthcare Institution "N.A. Semashko Railroad Hospital"; 23–1 Stavropol'skaya ul., Moscow, 109386, Russian Federation