



Эффективность лазерной коагуляции у беременных с сахарным диабетом

Хомякова Е.Н. • Сергушев С.Г. • Рябцева А.А.

Актуальность. В современном мире наблюдается эпидемический рост больных сахарным диабетом (СД). Одновременно растет число женщин фертильного возраста с этой патологией.

Цель – создание алгоритма наиболее эффективного дозированного лазерного лечения диабетической ретинопатии и диабетического макулярного отека у беременных для достижения высокого и стойкого клинического результата.

Материал и методы. Обследованы 12 беременных с декомпенсированным СД 1-го типа до и во время беременности (HbA1c > 8%)

(1-я группа), 10 беременных с компенсированным СД 1-го типа до и во время беременности (HbA1c 4,5–6%) (2-я группа), 10 беременных с декомпенсированным СД 1-го типа до беременности и с компенсированным в I триместр беременности (HbA1c 6,5%) (3-я группа). Проведено стандартное офтальмологическое обследование, включавшее оптическую когерентную томографию.

Результаты. На 39 глазах во II триместре беременности была выполнена лазерная коагуляция сетчатки, из них на 3 – панретикулярная, на 16 – фокальная, на 20 – по типу «решетки».

В 1-й группе после проведения лазерного лечения наблюдали стабилизацию процесса на глазном дне в III триместре и в отдаленные сроки наблюдения. В III триместре проведена дополнительная коагуляция на 4 глазах (16,6%) в 1-й группе и на 2 глазах (10%) во 2-й группе.

Заключение. Лазерная коагуляция достоверно повышает остроту зрения. Динамика зрительных функций зависит от компенсации СД, наличия или отсутствия макулярного отека и объема лазерного вмешательства.

Ключевые слова: диабет, лазерная коагуляция сетчатки, беременность.

Хомякова Елена Николаевна – канд. мед. наук, науч. сотр. офтальмологического отделения¹
✉ 129110, г. Москва, ул. Щепкина, 61/2–11, Российская Федерация. Тел.: +7 (495) 631 04 37. E-mail: veritas.elena@gmail.com

Сергушев Сергей Геннадьевич – канд. мед. наук, вед. науч. сотр. офтальмологического отделения¹

Рябцева Алла Алексеевна – д-р мед. наук, профессор, руководитель офтальмологического отделения¹

Частота сахарного диабета (СД) среди беременных составляет 3–3,5%: СД 1-го и 2-го типов – 0,5–0,7%, гестационного СД – 3%. Беременность довольно часто способствует раннему появлению и прогрессированию осложнений СД – ретинопатии, нефропатии и полинейропатии, имеется высокий риск развития диабетического кетоацидоза. Лабильное течение СД у беременной может привести к развитию тяжелых гипогликемических состояний. К предрасполагающим факторам диабетических осложнений относят: недостаточный контроль основного заболевания до беременности, резко начатое лечение на ранних стадиях беременности и развитие преэклампсии и дисбаланса жидкости [1, 2].

Одним из серьезнейших осложнений СД считается диабетическая ретинопатия, приводящая к частичной или полной потере зрения [3]. Диабетическая ретинопатия – это микроангиопатия с первичным поражением прекапиллярных артериол, капилляров и посткапиллярных венул с возможным вовлечением сосудов более крупного калибра. Ретинопатия проявляется микроваскулярной окклюзией и просачиванием плазменных компонентов в сетчатку. В России распространенность диабетической ретинопатии составляет

в общей популяции больных СД около 20–30% и зависит от длительности заболевания и типа СД.

В настоящее время в большинстве европейских стран используют классификацию E. Kohner и M. Porta (1991), согласно которой ретинопатия делится на непролиферативную, препролиферативную и пролиферативную [4].

Непролиферативную ретинопатию характеризуют появления микроаневризм – нежных округлых красных точек, которые локализируются во внутреннем ядерном слое; «твердых» и/или «мягких» экссудатов – восковидных желтых очагов с относительно четкими краями, образующих скопления и/или кольца, располагающиеся в наружном плексиформном слое; кровоизлияний – интратретинальных геморрагий, расположенных в средних слоях сетчатки, возникающих из венозных концов капилляров; отека сетчатки – первично локализуется между наружным плексиформным и внутренним ядерным слоями, позднее могут вовлекаться внутренний плексиформный слой и слой нервных волокон вплоть до отека сетчатки на всю толщину.

Для препролиферативной ретинопатии типичны следующие признаки: ватообразные очаги – локальные участки инфарктов в слое нервных волокон сетчатки, обусловленные окклюзией



прекапиллярных артериол (выглядят как маленькие беловатые хлопкоподобные поверхностные очаги); интратретинальные микрососудистые аномалии – шунты от артериол сетчатки к венам, нежные красные полоски, имеющие вид локальных участков плоских новообразованных сосудов сетчатки, расположенные внутри сетчатки; венозные аномалии – выраженное расширение вен, неравномерность их калибра, извитость, образование петель, сегментация в форме «бус» или «четок»; артериальные нарушения – сужение и облитерация, признак «серебряной проволоки»; кровоизлияния – геморрагические инфаркты сетчатки, расположенные в ее средних слоях.

Для пролиферативной ретинопатии свойственны сосудистые и фиброзные пролиферации. При этом типе ретинопатии офтальмоскопируется неоваскуляризация сетчатки и/или диска зрительного нерва. Новообразованные сосуды растут по задней поверхности стекловидного тела. Из-за несостоятельности стенки новообразованных сосудов и их тракции происходят частые преретинальные геморрагии и кровоизлияния в стекловидное тело. Рецидивирующие кровоизлияния (как следствие прогрессирования задней отслойки стекловидного тела) и пролиферация глиальных клеток ведут к образованию витреоретинальных тракций, которые могут вызвать отслойку сетчатки. Дальнейшие вазопротрофирующие процессы способствуют появлению новообразованных сосудов в радужной оболочке (рубоз) и в углу передней камеры; в результате развивается неоваскулярная глаукома.

Снижение остроты зрения при диабетическом поражении сетчатки вызывают следующие причины: макулопатия (макулярный отек или ишемия макулы), влияющая на центральное зрение; кровоизлияния (преретинальные или кровоизлияния в стекловидное тело), которые возникают из новообразованных сосудов и вызывают резкое ухудшение зрения; образования и/или разрастания фиброваскулярной ткани, что ведет к тракции макулярной зоны или тракционной отслойке сетчатки.

В настоящее время не существует общепризнанной классификации диабетической макулопатии, однако принято выделять две ее основные клинические формы: ишемическую и отечную (фокальную и диффузную).

Фокальный отек развивается вследствие локальной диффузии из микроаневризм или измененных сосудов, не захватывает центр макулы и не превышает 2 диаметров диска; хронический локальный отек сетчатки приводит к отложениям «твердого» экссудата. Экссудаты, образованные

липопротеинами и макрофагами, окружают область микрососудистого просачивания, подвергаются спонтанной абсорбции в окружающие сохранные капилляры либо фагоцитируются. Хроническое просачивание вызывает увеличение экссудатов и отложение холестерина. При биомикроскопии экссудат выявляется как одна или несколько зон утолщения сетчатки, ограниченных липидными экссудатами [5].

Диффузный отек обусловлен гиперпроницаемостью всей перимакулярной капиллярной сети, утолщение сетчатки достигает площади 2 или более диаметров диска и распространяется на центр макулы, часто сопровождаясь кольцевидным отложением «твердых» липидных экссудатов. Диффузный отек при длительном существовании может приводить к кистозным изменениям сетчатки с формированием прозрачных микрокист, при биомикроскопии определяется как утрата фовеолярного рефлекса и утолщение сетчатки в макулярной зоне.

Кистозный макулярный отек часто сопровождается значительным снижением остроты зрения и может приводить к таким осложнениям, как дистрофия пигментного эпителия сетчатки, ламеллярное макулярное отверстие, эпиретинальная мембрана [6, 7]. Клинически значимый макулярный отек определяется по наличию любого из трех критериев: утолщение сетчатки в пределах до 500 мкм ($\frac{1}{2}$ диска зрительного нерва) от анатомического центра макулы; формирование «твердых» экссудатов в области макулы или в пределах 500 мкм от центра в сочетании с макулярным отеком; наличие утолщения сетчатки площадью, равной площади диска зрительного нерва, в зоне от 500 до 1500 мкм от анатомического центра макулы [8].

Ишемическая макулопатия дает наихудший прогноз в отношении зрения. При этом перфузия перифовеолярной зоны отсутствует. На флюоресцентной ангиографии видно, что капилляры здесь как бы «обрублены» и терминальная часть их расширена.

Быстрое снижение уровня сахара в крови может привести к развитию транзиторной ретинопатии, которая встречается в тех случаях, когда пациентки стремятся улучшить компенсацию СД при беременности [9]. Предположительно, это связано с тем, что в условиях гипергликемии происходит значительное усиление ретинального кровотока. Резкое снижение уровня сахара в крови приводит к замедлению ретинального кровотока, что при наличии грубых структурных изменений ретинальных сосудов усиливает ишемизацию сетчатки (транзиторная ретинопатия характеризуется

¹ ГБУЗ МО «Московский областной научно-исследовательский клинический институт им. М.Ф. Владимирского»; 129110, г. Москва, ул. Щепкина, 61/2, Российская Федерация

появлением большого количества «ватных» эксудатов). Причина этого, возможно, кроется и в связанном с гипергликемией повышенном синтезе сосудорасширяющих простагландинов, поддерживающих перфузию сетчатки даже в тех случаях, когда имеются значительные изменения капилляров с выраженной экспрессией гена, ответственного за секрецию VEGF, расположенного на хромосоме 6p21.3 [10]. При достижении хорошей компенсации СД этот синтез снижается, а следовательно, уменьшается стимул для усиленного кровотока через сохранившиеся капилляры, что приводит к выраженной ишемии, за которой могут следовать пролиферативные изменения.

Развитию диабетической макулопатии способствуют два процесса.

1. Микроокклюзия капилляров (наиболее раннее проявление): изменения капилляров представлены потерей перicyтов, истончением базальной мембраны, повреждением и пролиферацией эндотелиальных клеток. Гематологические нарушения выражены деформацией и повышенным формированием симптома «монетных столбиков», уменьшением гибкости тромбоцитов и агрегацией, приводящей к снижению транспорта кислорода. Последствием отсутствия перфузии капилляров сетчатки является ее ишемия, которая вначале появляется на средней периферии. К двум основным проявлениям гипоксии сетчатки относят артериовенулярные шунты и неоваскуляризацию.

2. Гиперпроницаемость капилляров, поломка внутреннего гематоретинального барьера приводят к просачиванию плазменных компонентов в сетчатку. Физическое истощение стенок капилляров вызывает локальные мешковидные выпячивания сосудистой стенки, определяемые как микроаневризмы, с возможным пропотеванием или окклюзией. Проявлением повышенной сосудистой проницаемости служит развитие интратретинальных геморрагий и отека [6].

На ранних стадиях диабетической ретинопатии с макулярным отеком основными подходами к лечению являются лазерная коагуляция сетчатки, анти-VEGF терапия (интравитреальное введение препаратов, блокирующих VEGF), а также комбинация этих двух методов. Такое лечение влияет на ключевые звенья патогенеза диабетического макулярного отека – гипоксию и повышенную сосудистую проницаемость [11, 12].

Проблема корреляционной взаимосвязи между компенсацией СД 1-го типа по целевому уровню HbA1c как до, так и во время беременности, сроками возникновения диабетической ретинопатии

и макулярного отека, а также тактикой лечения требует дальнейшего изучения. На основании анализа этих показателей представляется возможным создание алгоритма наиболее эффективного дозированного лазерного лечения диабетической ретинопатии и макулярного отека у беременных для достижения высокого и стойкого клинического результата.

Материал и методы

Под нашим наблюдением находились 32 беременные в возрасте от 19 до 32 лет (в среднем $24,6 \pm 1,5$ года): 12 – с декомпенсированным (HbA1c > 8%) СД 1-го типа до и во время беременности (1-я группа), 10 – с компенсированным (HbA1c 4,5–6%) СД 1-го типа до и во время беременности (2-я группа), 10 – с декомпенсированным СД 1-го типа до беременности и с компенсированным (HbA1c 6,5%) в I триместр беременности (3-я группа).

Применяли стандартное офтальмологическое обследование, включающее визометрию, рефрактометрию, биомикроскопию, тонометрию, офтальмоскопию с помощью асферической линзы 78D или контактной линзы Гольдмана, стереоскопическое фотографирование стандартных полей сетчатки, оптическую когерентную томографию (ОКТ); оценивали толщину (в мкм), объем (в мм³), а также структуру сетчатки: утолщение и кистозные изменения, субфовеолярные отслойки нейроэпителия, витреоретинальные тракции, эпиретинальный фиброз, макулярные разрывы. Общеклинические методы обследования (уровень глюкозы крови, HbA1c, биохимический анализ крови, мочи) проводили каждый триместр.

Лазерная коагуляция проводилась во II и III триместрах беременности с целью облитерации сосудов с повышенной проницаемостью, выключения зон ретинальной ишемии и подавления неоваскуляризации, а также образования хориоретинальных сращений, которые снижают риск тракционной отслойки сетчатки. Всем пациенткам терапевтические аппликации наносились одним хирургом на лазерном аппарате Visulas Trion Combi (Carl Zeiss Meditec, Германия) с длиной волны 532 нм на заранее выбранные участки сетчатки. Энергию излучения подбирали индивидуально: в зависимости от состояния преломляющих сред, степени пигментации глазного дна, рефракции глаза, площади поражения и локализации. Начинали лечение с определения пороговой энергии излучения по F. L'Esperance; использовали линзы Гольдмана OG3MA, стандартную линзу Майнстера Focal/Grid, PRP165 по

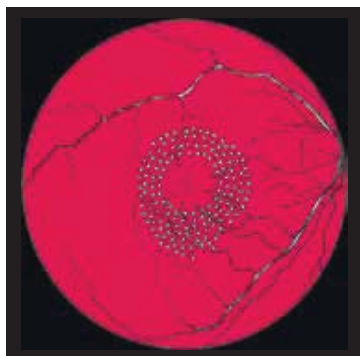


Рис. 1. Схема лазерной коагуляции по типу «решетки»



Рис. 2. Схема панретиальной лазерной коагуляции



Рис. 3. Схема панретиальной лазерной коагуляции в сочетании с лазерной коагуляцией по типу «решетки»

Рейчелу – Майнстеру. Применяли три основных метода коагуляции: панретиальную лазерную коагуляцию сетчатки, фокальную лазерную коагуляцию, лазерную коагуляцию по типу «решетки».

Обработка полученных данных проведена с помощью программы Statistica с использованием парного t-критерия Стьюдента для связанных выборок. Достоверными считались результаты с ошибкой менее 5% ($p < 0,05$).

Результаты и обсуждение

При офтальмоскопии в I триместре беременности у всех пациенток (64 глаза, 100%) диск зрительного нерва имел бледно-розовый оттенок, сосудистый пучок располагался в центре зрительного нерва. Артериовенозное соотношение составило в среднем $0,5 \pm 0,05$. Микроаневризмы по ходу сосудистых аркад определялись на 4 глазах (6,3%). «Твердые» экссудаты в макулярной и парамакулярной области отмечены в 42,2% случаев (27 глаз), среди них характерную локализацию в форме кольца вокруг макулы наблюдали на 2 глазах (7,4%). Геморрагии различной степени выраженности (от микро- до пламеобразных) были отмечены на 14 глазах (21,8%). На 28 глазах (43,7%) по результатам ОКТ выявлен диабетический макулярный отек. Фокальный макулярный отек был диагностирован на 8 глазах (12,5%), диффузный – на 5 (7,8%). Таким образом, у 11 (17,1%) беременных в I триместре выявлена диабетическая ретинопатия с макулярным отеком. Непролиферативная диабетическая ретинопатия диагностирована у 7 пациенток (21,8%): 2 из 1-й группы и 5 из 3-й; препролиферативная – у 3 (9,3%) пациенток: 1 из 1-й группы и 2 из 3-й; пролиферативная – у 1 (3,1%) пациентки из 1-й группы.

Фокальную лазерную коагуляцию проводили при «просачивающихся» микроаневризмах

и интравитреальных микрососудистых аномалиях. Коагуляты диаметром 50–100 мкм, длительностью 0,10–0,05 секунды наносили не ближе 500 мкм от центра макулы, мощностью до нежного обесцвечивания или потемнения микроаневризм. Лазерную коагуляцию по типу «решетки» проводили при диффузном отеке. При небольших зонах отека диаметр коагулятов был 50–100 мкм, расстояние между ними – $\frac{1}{2}$ коагулята. При скоплениях микроаневризм внутри колец «твердых» экссудатов проводили более плотное воздействие. При диффузном отеке, локализованном на расстоянии более 500 мкм от центральной фовеа и 500 мкм – от височного края диска зрительного нерва, размер коагулятов увеличивали до 100–200 мкм, время экспозиции составило 0,1 секунды, частота – 1/1; центральная бессосудистая зона оставалась свободной (200 мкм от краев перифовеолярной анастомотической аркады) (рис. 1).

Панретиальную лазерную коагуляцию применяли при пролиферативной диабетической ретинопатии: размер коагулята зависел от используемой контактной линзы (линза Гольдмана – 500 мкм, Майнстера – 300–200 мкм), время экспозиции – от 0,05 до 0,1 секунды при мощности, позволяющей наносить нежные коагуляты на средней периферии сетчатки за 2–3 сеанса, 1500–3000 ожогов до сосудистых аркад, оставляя свободной зону в 1 диаметр диска от носового края диска зрительного нерва (рис. 2). Необширные зоны плоской ретиальной неоваскуляризации обрабатывались сливающимися коагулятами, но несколько большей мощности. При пролиферативной ретинопатии с высоким риском геморрагических осложнений панретиальную лазерную коагуляцию сетчатки начинали с нижних квадрантов сетчатки. Если препролиферативная и пролиферативная диабетическая ретинопатия протекали



Динамика показателей у беременных пациенток с макулярным отеком до и после лазерной коагуляции сетчатки в зависимости от срока наблюдения, n = 45

Показатель	До лечения		После лечения			
	I триместр	II триместр	через 2 недели (II триместр)	через 1 месяц (II триместр)	III триместр	через 3 месяца после родов
Толщина сетчатки, мкм	441 ± 35	467 ± 19*	453 ± 22	410 ± 26†	379 ± 65†	270 ± 15†
Острота зрения	0,29 ± 0,04	0,42 ± 0,05*	0,35 ± 0,09	0,40 ± 0,05†	0,48 ± 0,04†	0,72 ± 0,08†

Данные представлены как средние значения (M) и стандартная ошибка среднего (±m)

* Разница статистически достоверна по сравнению со значением, полученным при первичном осмотре (I триместр), p < 0,05

† Разница статистически достоверна по сравнению со значением до лечения, p < 0,05

с явлениями отечной макулопатии, то сначала выполнялись вмешательства в макулярной зоне; применяли в основном коагуляты размером 50 мкм в зоне диффузного отека (рис. 3).

После проведения лазерной коагуляции сетчатки назначались нестероидные противовоспалительные средства в каплях на несколько дней. Частоту осмотров определяли в зависимости от стадии диабетической ретинопатии, для беременных без признаков диабетической ретинопатии – каждый триместр, для пациенток с препролиферативной и пролиферативной формами заболевания – ежемесячно. В некоторых случаях препролиферативная диабетическая ретинопатия рецидивировала, несмотря на первичный удовлетворительный результат; в таких случаях проводилась повторная лазерная коагуляция с нанесением коагулятов в промежутках между ранее произведенными точками.

Во II триместре беременности по ходу сосудистых аркад микроаневризмы определялись на 12 (19%) глазах, «твердые» экссудаты в макулярной и парамакулярной области – на 36 (56,2%) глазах, «твердые» экссудаты в форме кольца вокруг макулы – на 6 (9%). Геморрагии различной степени выраженности (от микро- до пламеобразных) наблюдали на 54 (84,3%) глазах.

На 39 (60,9%) глазах по результатам ОКТ выявлен диабетический макулярный отек: фокальный отек был диагностирован на 28 (44%) глазах, диффузный – на 11 (17%).

Таким образом, у 23 (71%) пациенток во II триместре беременности выявлена диабетическая ретинопатия с диабетическим макулярным отеком. Непролиферативная диабетическая ретинопатия диагностирована у 8 (25%) пациенток: 3 из 1-й группы и 5 из 3-й, препролиферативная – у 12 (37,5%); 9 из 1-й группы и 3 из 3-й, пролиферативная – у 3 (9,3%) пациенток из 1-й группы.

Во II триместре беременности лазерную коагуляцию сетчатки провели на 41 глазе: панретинальную – на 3, фокальную – на 18, по типу «решетки» – на 20. После проведения лазерного лечения наблюдали стабилизацию процесса на глазном дне

в III триместре и в отдаленные сроки наблюдения в 3-й группе. В III триместре дополнительная коагуляция проведена в 1-й группе на 4 (16,6%) глазах, во 2-й – на 2 (10%).

Полученные результаты позволили сделать вывод, что лазерная коагуляция сетчатки достоверно уменьшает толщину сетчатки через 1 месяц после лазерного вмешательства. Однако только после родов удалось достичь резорбции отека и удовлетворительного морфологического результата (таблица). Определение остроты зрения выявило статистически значимое улучшение через 1 месяц наблюдения после проведения лазерной терапии. Положительная динамика нарастала в течение беременности и достигала максимальных значений в целом по группам через 3 месяца после родов (разница показателей по сравнению с исходными значениями статистически значима). Анализ индивидуальных показателей пациенток выявил зависимость положительной динамики остроты зрения от длительности существования диабетического макулярного отека и объема лазерного вмешательства.

Таким образом, анализ полученных результатов показал, что в группе с компенсированным СД 1-го типа до и во время беременности по сравнению с двумя другими группами была выявлена стойкая стабилизация ретинопатии – проведение лазерной коагуляции потребовалось только у 2 пациенток в III триместре. Выраженное прогрессирование диабетической ретинопатии начиная уже с I триместра беременности наблюдалось в группе с декомпенсированным до и во время беременности СД 1-го типа. В этой группе всем пациенткам выполнялась лазерная коагуляция в различном сроке и объеме, у 8 пациенток проводились неоднократные сеансы лазерной терапии. В группе с СД 1-го типа, декомпенсированным до беременности, но компенсированным в I триместре беременности, максимальное увеличение прогрессии диабетической ретинопатии наблюдалось во II триместре. Однако после проведения лазерного лечения в этой группе отмечалась стабилизация диабетической ретинопатии



на глазном дне; в III триместре только у 1 пациентки проведена дополнительная лазерная коагуляция.

Выводы

1. Лазерная коагуляция во время беременности достоверно уменьшает толщину сетчатки у всех пациенток, однако максимально высокий морфологический результат наступает только после

родоразрешения, что подтверждается данными ОКТ.

2. Лазерная коагуляция достоверно повышает остроту зрения. Динамика зрительных функций зависит от компенсации СД, наличия макулярно-го отека и объема лазерного вмешательства.

3. Лазерная коагуляция при СД позволяет приостановить прогрессию диабетической ретинопатии до момента родоразрешения. ☺

Литература (References)

1. Дедов ИИ, Шестакова МВ, ред. Алгоритмы специализированной медицинской помощи больным сахарным диабетом. 6-й выпуск. М.: Информполиграф; 2013. 103 с. (Dedov II, Shestakova MV. Algorithms of the specialized medical aid for diabetes mellitus patients. 6th edition. Moscow: Informpoligraf; 2013. 103 p. Russian).
2. American Diabetes Association. Standards of medical care in diabetes—2009. *Diabetes Care*. 2009;32 Suppl 1:S13–61.
3. Экгардт ВФ. Диабетическая ретинопатия. Патогенез, клиника и лечение. Челябинск: Книга; 2001. 100 с. (Ekgardt VF. Diabetic retinopathy. Pathogenesis, clinical features and treatment. Chelyabinsk: Kniga; 2001. 100 p. Russian).
4. Porta M, Kohner E. Screening for diabetic retinopathy in Europe. *Diabet Med*. 1991;8(3):197–8.
5. Laursen ML, Moeller F, Sander B, Sjoelie AK. Subthreshold micropulse diode laser treatment in diabetic macular oedema. *Br J Ophthalmol*. 2004;88(9):1173–9.
6. Астахов ЮС, Шадричев ФЕ, Лисочкина ЛБ. Диабетическая ретинопатия (тактика ведения пациентов). *Клиническая офтальмология*. 2004;5(2):85–8. (Astakhov YuS, Shadrachev FE, Lisochkina LB. [Diabetic retinopathy (conducting tactic)]. *Klinicheskaya oftal'mologiya*. 2004;5(2):85–8. Russian).
7. Rotsos TG, Moschos MM. Cystoid macular edema. *Clin Ophthalmol*. 2008;2(4):919–30.
8. Photocoagulation for diabetic macular edema. Early Treatment Diabetic Retinopathy Study report number 1. Early Treatment Diabetic Retinopathy Study research group. *Arch Ophthalmol*. 1985;103(12):1796–806.
9. Klein BE, Moss SE, Klein R. Effect of pregnancy on progression of diabetic retinopathy. *Diabetes Care*. 1990;13(1):34–40.
10. Aiello LP, Avery RL, Arrigg PG, Keyt BA, Jampel HD, Shah ST, Pasquale LR, Thieme H, Iwamoto MA, Park JE, et al. Vascular endothelial growth factor in ocular fluid of patients with diabetic retinopathy and other retinal disorders. *N Engl J Med*. 1994;331(22):1480–7.
11. Massin P, Bandello F, Garweg JG, Hansen LL, Harding SP, Larsen M, Mitchell P, Sharp D, Wolf-Schnurrbusch UE, Gekkieva M, Weichselberger A, Wolf S. Safety and efficacy of ranibizumab in diabetic macular edema (RESOLVE Study): a 12-month, randomized, controlled, double-masked, multicenter phase II study. *Diabetes Care*. 2010;33(11):2399–405.
12. Mitchell P, Bandello F, Schmidt-Erfurth U, Lang GE, Massin P, Schlingemann RO, Sutter F, Simader C, Burian G, Gerstner O, Weichselberger A; RESTORE study group. The RESTORE study: ranibizumab monotherapy or combined with laser versus laser monotherapy for diabetic macular edema. *Ophthalmology*. 2011;118(4):615–25.

Efficacy of laser photocoagulation in pregnant women with diabetes mellitus

Khomyakova E.N. • Sergushev S.G. • Ryabtseva A.A.

Khomyakova Elena Nikolaevna – MD, PhD, Research Associate, Ophthalmology Department¹
 ✉ 61/2 Shchepkina ul., Moscow, 129110, Russian Federation.
 Tel.: +7 (495) 631 04 37.
 E-mail: veritas.elena@gmail.com

Sergushev Sergey Gennad'evich – MD, PhD, Leading Research Associate, Ophthalmology Department¹

Ryabtseva Alla Alekseevna – MD, PhD, Professor, the Head of the Ophthalmology Department¹

Background: In the modern world, diabetes mellitus is a disease that is growing in epidemic proportions. Numbers of women of childbearing age with this disease are also increasing.

Aim: To develop a dose-defining algorithm for laser photocoagulation treatment of diabetic retinopathy and diabetic macular edema in pregnant women ensuring optimal efficacy and sustained effects.

Materials and methods: 12 pregnant women with type I diabetes decompensation before and during pregnancy (HbA1c > 8%, group 1), 10 women with compensated type I diabetes before and during pregnancy (HbA1c 4.5–6%, group 2), 10 women with type I diabetes decompensation before pregnancy and compensation of diabetes achieved during the 1st trimester (HbA1c 6.5%, group 3) were enrolled. In all patients, routine

ophthalmological examination and optical coherent tomography were performed.

Results: 39 eyes were treated with laser photocoagulation of the retina including 3 panretinal, 16 focal and 20 grid laser procedures. In the group 1, stabilization of the fundoscopic picture was observed during the 3rd trimester and in the long-term after the laser treatment. During the 3rd trimester, additional laser procedure was required in 4 eyes (16%) in the group 1 and in 2 eyes (10%) in the group 2.

Conclusion: Laser photocoagulation results in significant improvement of visual acuity. Visual function changes are dependent from diabetes compensation status, presence of macular edema and volume of the procedure.

Key words: diabetes, retinal laser photocoagulation, pregnancy.

¹ Moscow Regional Research and Clinical Institute (MONIKI); 61/2 Shchepkina ul., Moscow, 129110, Russian Federation