



Клиническое наблюдение

Актинический кератоз – предиктор развития первично-множественного синхронного плоскоклеточного рака кожи: описание клинического наблюдения

Седова Т.Г.¹

Представлено клиническое наблюдение первично-множественного синхронного высокодифференцированного ороговевающего плоскоклеточного рака кожи у пациентки 84 лет с множественным актиническим кератозом и актиническим хейлитом. Уникальность клинического случая заключается в одновременном развитии первично-множественного плоскоклеточного рака кончика носа и красной каймы нижней губы у больной с отягощенным профессиональным и солнечным анамнезом, светлым фенотипом и признаками хронического фотоповреждения кожи. Определены клинические, дерматоскопические и ультразвуковые признаки кератотического актинического кератоза, подтвержденные патоморфологическим исследованием. Факторами

риска злокачественной трансформации актинического кератоза послужили множественные эфлоресценции и многолетний анамнез заболевания. Малигнизация актинических очагов клинически проявлялась в виде быстро прогрессирующих зон изъязвления размерами более 1 см, выраженного гиперкератоза, воспаления и инфильтрации подлежащих тканей, повышенной кровоточивости и болезненности. Отметим: для установления окончательного диагноза и с целью дифференциальной диагностики необходима патоморфологическая верификация биоптата кожи. Данный клинический пример указывает на необходимость пожизненного диспансерного наблюдения дерматовенерологами пациентов с множественными очагами актинического кератоза,

обязательность назначения лечения и проведения профилактических мероприятий.

Ключевые слова: актинический кератоз, актинический хейлит, плоскоклеточный рак, клиника, диагностика, факторы риска

Для цитирования: Седова Т.Г. Актинический кератоз – предиктор развития первично-множественного синхронного плоскоклеточного рака кожи: описание клинического наблюдения. Альманах клинической медицины. 2022;50(7):455–461. doi: 10.18786/2072-0505-2022-50-054.

Поступила 11.09.2022; доработана 23.12.2022; принята к публикации 27.12.2022; опубликована онлайн 28.12.2022

Актинический кератоз (син.: солнечный кератоз, сенильный кератоз) – предраковое заболевание кожи, которое характеризуется атипичной локальной пролиферацией кератиноцитов базального слоя эпидермиса открытых участков кожного покрова, вследствие длительного канцерогенного действия ультрафиолетового излучения. В настоящее время актинический кератоз интерпретируется как плоскоклеточный рак (ПКР) *in situ* с высоким риском трансформации в инвазивную карциному [1–3].

Эпидемиологические данные о распространенности актинического кератоза варьируют от 6 до 25% популяции, максимальные показатели заболеваемости регистрируются у представителей европеоидной расы старше 40 лет, проживающих в регионах с высоким уровнем ультрафиолетового излучения [2]. Заболеваемость актиническим кератозом возрастает пропорционально возрасту населения, достигая высоких показателей у людей 70 лет и старше [2–6].

Седова Татьяна Геннадьевна – канд. мед. наук, доцент кафедры дерматовенерологии лечебного факультета¹; ORCID: <https://orcid.org/0000-0002-2660-0536> ✉ 614990, г. Пермь, ул. Петропавловская, 26, Российская Федерация. Тел.: +7 (908) 249 91 99. E-mail: sedovca-1978@yandex.ru

¹ ФГБОУ ВО «Пермский государственный медицинский университет им. академика Е.А. Вагнера» Минздрава России; 614990, г. Пермь, ул. Петропавловская, 26, Российская Федерация

К факторам риска возникновения актинического кератоза и актинического хейлита относят: избыточное кумулятивное ультрафиолетовое излучение; профессиональную деятельность и профессиональные вредности; отягощенный солнечный анамнез; I и II типы фоточувствительности кожи по Фитцпатрику; актинические поражения кожи и рубцы; генетические заболевания; рентгеновское и/или инфракрасное излучение; иммуносупрессию и иммунодефицитные состояния; низкий социально-экономический статус пациента; курение [1–3, 5–13].

Актинический кератоз развивается на открытых участках кожи, подвергающихся длительной инсоляции, – коже лица, волосистой части головы, шеи, декольте, предплечий, тыле кистей. Клинически заболевание характеризуется появлением единичных или множественных, плоских или элевирующих пятен телесно-розового, розового или розово-красного цвета с четкими границами, неправильной полициклической формы. Размер элементов варьирует от нескольких



миллиметров до 3–5 сантиметров, в среднем составляет 1 сантиметр. Поверхность очагов актинического кератоза шероховатая, покрыта плотно прилегающими сухими чешуйками или корками, кровоточащими при насильственном удалении. Актинический хейлит характеризуется появлением очагов гиперемии, атрофии, шелушения и трещин на нижней губе. Патологический процесс в большинстве случаев не сопровождается субъективными ощущениями [1–5, 8, 10, 12].

Выделяют три варианта развития актинического кератоза: 1) спонтанный регресс; 2) стабилизация; 3) малигнизация. Клиническими признаками трансформации актинического кератоза в ПКР служат прогрессирующий рост очагов, усиление гиперкератоза, размер более 1 см, выраженные эритема и воспаление, спаянность с окружающими тканями, кровоточивость, изъязвление, болезненность при пальпации очагов, интенсивный кожный зуд, отсутствие эффекта от проводимой терапии и быстрое возникновение рецидива [2, 5].

Согласно данным литературы, базальноклеточный и плоскоклеточный рак развивается на фоне актинического кератоза у 36 и 19,3–65% пациентов соответственно [2, 13]. Малигнизация актинического хейлита варьирует от 10 до 30% случаев. При этом в области нижней губы развивается агрессивный ПКР с частотой метастазирования в 10 раз выше, чем плоскоклеточный рак других локализаций [9, 10]. Установлено, что риск трансформации актинических очагов в плоскоклеточную карциному значительно увеличивается с возрастом; у пациентов с генетическими синдромами, иммунодефицитными состояниями и длительной иммуносупрессией; у больных с отягощенным профессиональным, солнечным и личным онкологическим анамнезом; у людей с большим количеством кератом, светлым фототипом кожи [1–4, 6, 10, 11]. Так, у больных с множественным актиническим кератозом риск развития ПКР кожи в течение 10 лет достигает 6,1–17,1% [3, 4, 8, 14]. По данным ряда авторов, риск злокачественной трансформации актинических очагов значительно возрастает у пациентов с длительной иммуносупрессией и после трансплантации внутренних органов. Известно, что у реципиентов трансплантатов первично-множественный ПКР кожи развивается в 31% случаев [2, 3, 5, 15]. При отягощенном личном онкологическом анамнезе по раку кожи темп малигнизации очагов актинического кератоза составляет 0,53% в год [4, 11]. У пациентов с генетическими синдромами плоскоклеточная карцинома развивается

в более молодом возрасте. В частности, у больных с пигментной ксеродермой риск малигнизации актинического кератоза повышен в 1000 раз, при этом регистрируют первично-множественный рак лица и губы. У пациентов с кожно-глазным альбинизмом ПКР открытых участков кожи встречается в 38,9% случаев [2, 11, 12].

В большинстве случаев диагноз актинического кератоза устанавливают клинически с обязательной патоморфологической верификацией диагноза. Дополнительными методами диагностики служат дерматоскопия, конфокальная лазерная сканирующая микроскопия, оптическая когерентная томография и ультразвуковое высокочастотное исследование кожи, данные которых в ряде случаев помогают заподозрить трансформацию [1–5, 8, 16–18].

В качестве иллюстрации трансформации актинического кератоза в ПКР приводим собственное клиническое наблюдение.

Клиническое наблюдение

Больная С., 84 года, пенсионерка, консультирована дерматоонкологом ГБУЗ ПК «Краевой клинический кожно-венерологический диспансер». Жалобы при обращении: быстрый рост и боль опухолевидного образования на кончике носа, болезненная язва на нижней губе, образование множественных пятен с плотными корками на лице.

Анамнез заболевания: отмечает появление и распространение эритематозных шелушащихся пятен на лице с 50-летнего возраста, с течением времени элементы утолщались и покрывались плотными корками. Субъективно – периодический зуд и жжение. Впервые обратила внимание на появление плотных чешуек и корочек в области нижней губы около 10 лет назад, за последний год образовалась болезненная язва, покрытая толстой коркой. Согласно данным анамнеза, пациентка отмечает прогрессирующий рост опухолевидного образования на кончике носа и изъязвления в течение 1 года. Язвенный дефект периодически покрывался толстой коркой. За последние несколько месяцев установлен быстрый рост язв, болезненность и кровоточивость при травматизации и попытке удаления корок. Солнцезащитные средства в течение жизни не использовала. К врачам ранее не обращалась, самолечением не занималась.

Аллергологический анамнез спокоен. Семейная и личная наследственность по онкологическим заболеваниям, в том числе раку кожи, не отягощена.

Профессиональный анамнез: агроном, стаж работы – 41 год, в настоящее время на пенсии. Семейное положение: вдова, 3 детей. Наличие вредных привычек отрицает.

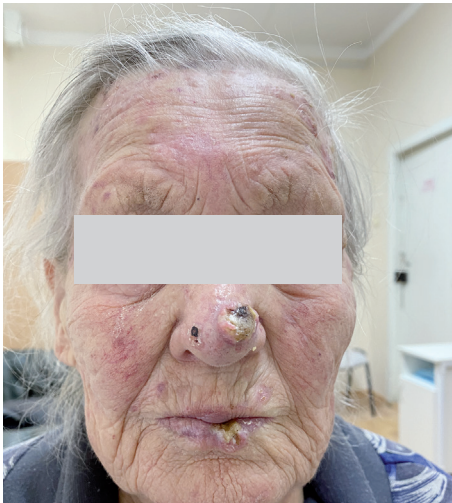

Рис. 1. Актинический кератоз кожи лица с признаками хронического фотоповреждения

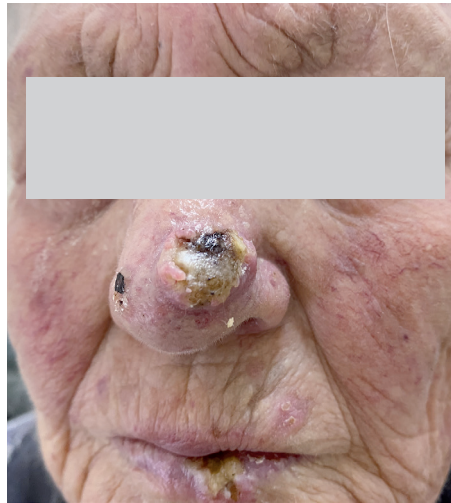

Рис. 2. Кончик носа – высокодифференцированный ороговевающий плоскоклеточный рак кожи, язвенный тип

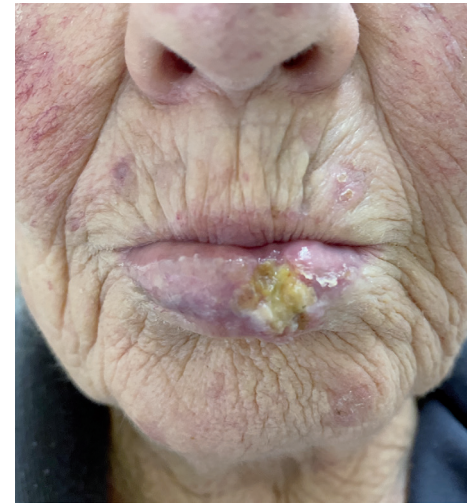


Рис. 3. Красная кайма нижней губы – высокодифференцированный ороговевающий плоскоклеточный рак кожи, язвенный тип

Объективный статус: II фототип по Фитцпатрику. Общее состояние удовлетворительное. Сознание ясное. Положение активное. Телосложение правильное. Питание повышенное. Индекс массы тела 31. Кожные покровы и видимые слизистые физиологической окраски. Периферические лимфатические узлы не пальпируются. Дыхание достаточной глубины, ритмичное. Дыхательная экскурсия в пределах нормы. Частота дыхательных движений – 18 в минуту. При перкуссии определяется ясный легочный звук. При аускультации дыхание везикулярное, хрипов нет. Тоны сердца ритмичные, звучные, шумов нет. Пульс – 40–62 удара в минуту, аритмичный, симметричный, удовлетворительных качеств. Артериальное давление – 155/100 мм рт. ст. Живот правильной формы, симметричный, не увеличен, при пальпации мягкий, безболезненный. Печень +1,5 см от края реберной дуги, край ровный, безболезненный. Селезенка, почки не пальпируются. Синдром сотрясения поясничной области отрицательный с обеих сторон.

Сопутствующие заболевания: ишемическая болезнь сердца. Стенокардия напряжения II функционального класса. Артериальная гипертензия III стадии, 3-я степень риска. Цереброваскулярная болезнь, дисциркуляторная энцефалопатия II степени. Хроническая недостаточность мозгового кровообращения III стадии. Атактический синдром. Ожирение I степени. Гепатоспленомегалия.

Status localis: кожный патологический процесс ограниченный, симметричный, неостровоспалительного характера, локализован на коже лица (рис. 1). На кончике носа слева визуализируется инфильтрированная язва неправильной формы, размерами 2,5×2,5 см, с резко

приподнятыми плотными подрытыми кратерообразными краями в виде валика розовато-красного цвета, на поверхности которых наблюдаются множественные полиморфные сосуды, кожный рисунок сглажен. В центральной части опухоли – глубокая толстая серозно-геморрагическая корка (рис. 2). Красная кайма нижней губы отечна, физиологическая складчатость сглажена, на поверхности – крупнопластинчатое шелушение серого цвета. В центральной части нижней губы в зоне перехода в слизистую оболочку – инфильтрированный язвенный дефект 1,5×1,3 см с плотной, спаянной с подлежащими тканями коркой серовато-желтого цвета. По периферии корки визуализируется очаг лейкоплакии неправильной формы с четкой демаркацией и гладкой поверхностью серовато-белого цвета (рис. 3). На коже лица, преимущественно в области лба, височных областей, на боковых поверхностях и спинке носа визуализируются множественные плоские и элевирующие пятна розово-красного цвета, неправильной полициклической формы с четкими границами, находящиеся на разных стадиях развития. На поверхности пятен наблюдается шелушение серого цвета разной степени выраженности. В височной, скуловой и лобной части лица справа и слева визуализируются плотные корки серо-желтого цвета, по периферии элементов – эритематозный приподнятый венчик (рис. 4). На месте скарифицированных эффолюесценций – поверхностные серозно-геморрагические корочки. У пациентки выявлены признаки хронического фотоповреждения кожи – атрофия и сухость кожи, актинический эластоз (см. рис. 1, 4). Подчелюстные, заушные, надключичные, шейные лимфатические узлы не увеличены, не спаяны между собой, кожа над ними не изменена, подвижность их не ограничена.

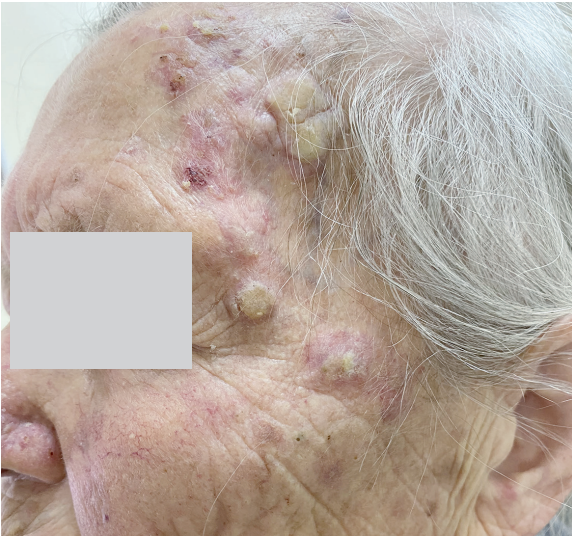

Рис. 4. Левая боковая поверхность лица – множественный актинический кератоз, кератотическая форма

Пациентке выполнено ультразвуковое исследование кожи лица и дерматоскопия (DUB SkinScanner, TRM (Германия), 75 МГц).

Высокочастотное ультразвуковое исследование очага актинического кератоза левой скуловой области: поверхность эпидермиса неровная, микрорельеф сглажен, эхогенность усилена. Толщина эпидермиса увеличена – 145 мкм (непораженная кожа – 70 мкм). Толщина дермы – 1370 мкм (непораженная кожа – 1040 мкм). В верхних и средних отделах дермы визуализируется гипэхогенная полоса толщиной 1530 мкм. Граница дермы с подлежащими тканями четкая. Заключение: ультрасонографическая картина соответствует кератотической форме актинического кератоза.

Дерматоскопическое исследование очагов актинического кератоза левой скуловой области: визуализируются эритематозные очаги розовато-красного цвета с толстыми чешуе-корками, множественные извитые сосуды. В области кончика носа визуализируется эндодифтно-язвенное образование, покрытое толстой глубокой плотной серозно-геморрагической коркой с прилипшими волокнами (рис. 5). Периферический валик опухоли розовато-бурого цвета с неровными подрывными краями и множественными полиморфными сосудами. В области опухоли визуализируются белые точки и круги. В центральной части красной каймы нижней губы наблюдается кератиновая корка серовато-желтого цвета с белыми бесструктурными зонами и изъязвлением по периферии, множественные полиморфные сосуды. Заключение: дерматоскопическая картина соответствует кератотической форме актинического кератоза, выявлены признаки язвенной

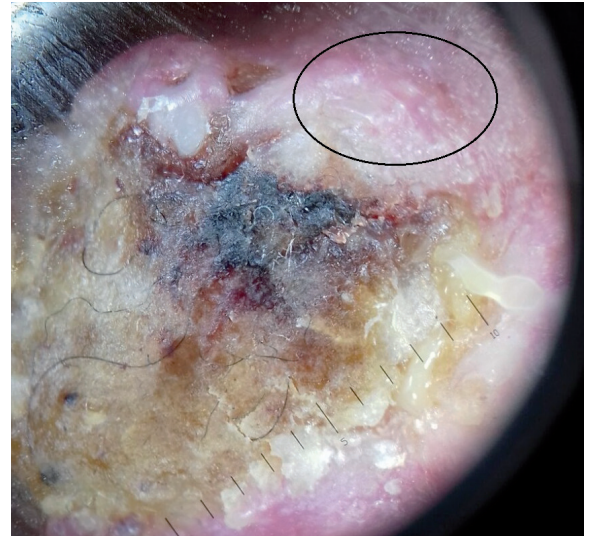

Рис. 5. Дерматоскопия плоскоклеточного рака кожи кончика носа, овалом обозначены белые точки и круги

формы плоскоклеточного рака кожи кончика носа и красной каймы нижней губы.

С целью верификации диагноза пациентке проведена эксцизионная биопсия образования на носу, красной каймы нижней губы и очага актинического кератоза левой скуловой области в ГБУЗ ПК «Пермский краевой онкологический диспансер».

Патоморфологическое исследование биоптата опухоли кончика носа: опухоль представлена анаплазированными плоскоэпителиальными комплексами и тяжами с формированием роговых жемчужин. Опухолевые клетки – крупные полиморфные с гиперхромными ядрами и светлой цитоплазмой, встречаются единичные митозы. Строма отечная с выраженной лимфоплазмочитарной инфильтрацией. Заключение: высокодифференцированный ороговевающий плоскоклеточный рак кожи.

Патоморфологическое исследование биоптата красной каймы нижней губы: эпидермис утолщен с явлениями гипер-, пара- и дискератоза, неравномерным акантозом и экзоцитозом. Атипичные кератиноциты наблюдаются почти по всей толщине эпидермального пласта. Субэпидермально – массивный лимфогистиоцитарный инфильтрат. Заключение: эрозивно-язвенная лейкоплакия. SIN III.

Патоморфологическое исследование биоптата очага актинического кератоза левой скуловой области: эпидермис с выраженным гипер- и паракератозом, папилломатозом. В базальном слое – единичные атипичные кератиноциты без признаков инвазии в дерму. В дерме – эластоз, лимфоплазмочитарный инфильтрат. Заключение: актинический кератоз,



кератотическая форма, гипертрофический гистологический тип KIN I.

Больной установлен диагноз: первично-множественный синхронный высокодифференцированный ороговевающий плоскоклеточный рак кожи, язвенный тип кончика носа (T1N0M0) и красной каймы нижней губы (T1N0M0). Множественный актинический кератоз, кератотическая форма.

Пациентке в соответствии с установленным диагнозом с учетом соматических и возрастных противопоказаний проведена лучевая гамма-терапия опухоли кончика носа и красной каймы нижней губы с курсовой дозой 50 Гр и наружная терапия зон облучения – аппликации 10% метилурациловой мазью 4 раза в день. Больная находится на диспансерном учете у онколога.

Обсуждение

Согласно многочисленным исследованиям, высокие показатели заболеваемости актиническим кератозом регистрируют у лиц 70 лет и старше [2, 3, 5, 6, 9], что сопоставимо с данными анамнеза нашей пациентки (рост и увеличение количества очагов актинического кератоза в течение 34 лет).

У больной установлены факторы риска развития актинического кератоза: II фототип кожи по Фитцпатрику, отягощенный профессиональный и солнечный анамнез (постоянная работа на открытом воздухе – работница сельскохозяйственного труда, фотопротекцию в течение жизни не использовала), признаки хронического фотоповреждения кожи (трофические изменения кожи, актинический эластоз) [2, 3, 5–14].

Результаты клинико-морфологических исследований свидетельствуют о высокой частоте трансформации актинического кератоза в ПКР у пациентов с множественными кератомами [2, 3, 6, 8, 17], что подтверждается данными осмотра пациентки: на коже лица множественные очаги актинического кератоза, клинически соответствующие разным стадиям эволюции, – «поле канцеризации» [2, 4].

В нашем клиническом примере диагноз актинического кератоза установлен на основании дерматоскопии (эритематозные очаги розовато-красного цвета с массивными чешуе-корками и множественными извитыми сосудами), высокочастотного ультразвукового исследования (эпидермис утолщен, экзогенность усилена, в верхних и средних отделах дермы визуализируется гипозоженная полоса – признак актинического эласто́за) и патоморфологического исследования (эпидермис с выраженным гиперкератозом и паракератозом, папилломатозом, в базальном слое – единичные атипичные кератиноциты без

инвазии в дерму, субэпидермально – эластоз, лимфоплазмочитарный инфильтрат). Полученные нами данные свидетельствуют о единообразии специфических дерматоскопических, ультрасонографических и гистоморфометрических признаков кератотической формы актинического кератоза [1, 2, 8, 16, 17].

У нашей пациентки установлены клинические симптомы малигнизации актинического кератоза и актинического хейлита: появление быстро прогрессирующих очагов изъязвления размерами более 1 см, выраженный гиперкератоз, воспаление и инфильтрация подлежащих тканей, повышенная кровоточивость и болезненность, соответствующие данным литературы [2–5, 10, 19].

Существуют противоречивые мнения о риске малигнизации клинических форм актинического кератоза. Так, I.M. Heerfordt и соавт. (2022) в своем исследовании доказали высокий риск злокачественной трансформации очагов актинического кератоза независимо от их толщины [20]. По данным других авторов, типичный и кератотический актинический кератоз служат предикторами ПКР [21]. Следует отметить, что у трети пациентов с актиническим кератозом в сочетании с актиническим хейлитом наблюдается высокий риск малигнизации существующих патологических очагов [9–13, 16, 19], что коррелирует с полученными патоморфологическими данными нашей больной.

Золотым стандартом в дифференциальной диагностике и верификации диагноза является гистологическое исследование [1–5, 8].

В нашем клиническом наблюдении диагноз высокодифференцированного ороговевающего ПКР кожи кончика носа подтвержден патоморфологическим исследованием биоптата: опухоль состояла из анаплазированных плоскоэпителиальных комплексов и тяжелей с «роговыми жемчужинами», была выражена атипия клеток, наблюдались единичные митозы, субэпидермально – густой лимфоплазмочитарный инфильтрат.

Известно, что актинический хейлит характеризуется высоким риском трансформации в ПКР, которому нередко предшествует лейкоплакия [2, 9–13, 17, 19]. В описанном клиническом примере при патоморфологическом исследовании биоптата красной каймы нижней губы верифицирована эрозивно-язвенная лейкоплакия с тяжелой дисплазией (в эпидермисе гиперкератоз, паракератоз и дискератоз, экзоцитоз, атипичные кератиноциты по всей толщине эпидермального пласта, в дерме – массивный лимфогистиоцитарный



инфильтрат), которая свидетельствует о трансформации в инвазивную плоскоклеточную карциному.

Подводя итог вышеизложенному, на основании полученных данных неинвазивных методов обследования и патоморфологического исследования пациентке установлен диагноз первично-множественного синхронного высококодифференцированного ороговеающего ПКР кожи, язвенный тип кончика носа (T1N0M0) и красной каймы нижней губы (T1N0M0). Множественный актинический кератоз, кератотическая форма.

Заключение

Представленное клиническое наблюдение свидетельствует о возможности малигнизации множественных очагов актинического кератоза в ПКР кожи. Уникальность случая заключается в одновременном и быстром развитии

первично-множественного ПКР кожи и красной каймы нижней губы у пациентки с многолетним течением актинического кератоза, отягощенным профессиональным и солнечным анамнезом в совокупности с триггерными факторами. Обращаем внимание: для верификации диагноза необходимо проводить патоморфологическое исследование биоптата кожи. В качестве дополнительных методов неинвазивной диагностики применимы дерматоскопия и высокочастотное ультразвуковое сканирование кожи. Описанный клинический пример указывает на необходимость тщательного пожизненного диспансерного наблюдения дерматовенерологами и онкологами пациентов с множественными очагами актинического кератоза, на обязательность назначения лечения и проведения профилактических мер в соответствии с протоколами клинических рекомендаций. ☺

Дополнительная информация

Согласие пациента

Пациентка добровольно подписала информированное согласие на публикацию персональной медицинской информации в обезличенной форме в журнале «Альманах клинической медицины».

Финансирование

Работа выполнена по инициативе автора без привлечения финансирования.

Конфликт интересов

Автор декларирует отсутствие явных и потенциальных конфликтов интересов, связанных с содержанием настоящей статьи.

Литература / References

1. Хлебникова АН, Обыденнова КВ, Седова ТГ, Андрюхина ВВ. Диагностика актинического кератоза методом дерматоскопии. Вестник дерматологии и венерологии. 2017;93(2):45–52. doi: 10.25208/0042-4609-2017-93-2-45-52. [Khlebnikova AN, Obydenova KV, Sedova TG, Andrukhhina VV. [Diagnosis of actinic keratosis by dermatoscopy]. Vestnik dermatologii i venerologii [Bulletin of Dermatology and Venereology]. 2017;93(2):45–52. Russian. doi: 10.25208/0042-4609-2017-93-2-45-52.]
2. Абрамова ТВ, Мураховская ЕК, Ковалева ЮП. Актинический кератоз: современный взгляд на проблему. Вестник дерматологии и венерологии. 2019;95(6):5–13. doi: 10.25208/0042-4609-2019-95-6-5-13. [Abramova TV, Murakhovskaya EK, Kovaleva YP. [Actinic keratosis: actual view]. Vestnik dermatologii i venerologii [Bulletin of Dermatology and Venereology]. 2019;95(6):5–13. Russian. doi: 10.25208/0042-4609-2019-95-6-5-13.]
3. Strunk T, Braathen LR, Szeimies RM. Актинический кератоз – обзор литературы. Вестник дерматологии и венерологии. 2014;90(5):42–52. doi: 10.25208/0042-4609-2014-90-5-42-52. [Strunk T, Braathen LR, Szeimies RM. [Actinic keratoses – a systemic review]. Vestnik dermatologii i venerologii [Bulletin of Dermatology and Venereology]. 2014;90(5):42–52. Russian. doi: 10.25208/0042-4609-2014-90-5-42-52.]
4. Филоненко ЕВ, Окушко СС. Актинический кератоз (обзор литературы). Biomedical Photonics. 2022;11(1):37–48. doi: 10.24931/2413-9432-2022-11-1-37-48. [Filonenko EV, Okushko SS. Actinic keratosis (review of literature). Biomedical Photonics. 2022;11(1):37–48. doi: 10.24931/2413-9432-2022-11-1-37-48.]
5. Селезнев СП, Тамразова ОБ, Сергеев ВЮ, Никитаев ВГ, Проничев АН. Пограничные состояния в дерматоонкологии. Медицинский алфавит. 2021;(34):49–59. doi: 10.33667/2078-5631-2021-34-49-59. [Selezneva SP, Tamrazova OB, Sergeev VYu, Nikitaev VG, Pronichev AN. [Borderline conditions in dermatology]. Medical Alphabet. 2021;(34):49–59. Russian. doi: 10.33667/2078-5631-2021-34-49-59.]
6. Li Y, Wang J, Xiao W, Liu J, Zha X. Risk Factors for Actinic Keratoses: A Systematic Review and Meta-Analysis. Indian J Dermatol. 2022;67(1):92. doi: 10.4103/ijd.ijd_859_21.
7. de Oliveira ECV, da Motta VRV, Pantoja PC, Ilha CSO, Magalhães RF, Galadari H, Leonardi GR. Actinic keratosis – review for clinical practice. Int J Dermatol. 2019;58(4):400–407. doi: 10.1111/ijd.14147.
8. Reinehr CPH, Bakos RM. Actinic keratoses: review of clinical, dermoscopic, and therapeutic aspects. An Bras Dermatol. 2019;94(6):637–657. doi: 10.1016/j.abd.2019.10.004.
9. Muse ME, Crane JS. Actinic Cheilitis. 2022 Sep 22. In: StatPearls [Internet]. Treasure Island (FL): StatPearls Publishing; 2022.
10. Vasilovici A, Ungureanu L, Grigore L, Cococarua E, Şenilă S. Actinic Cheilitis – From Risk Factors to Therapy. Front Med (Lausanne). 2022;9:805425. doi: 10.3389/fmed.2022.805425.
11. Saka B, Mouhari-Toure A, Adam S, Mahamadou G, Kassang P, Teclessou JN, Akakpo SA, Gnossikè P, Elegbede Y, Darré T, Kombaté K, Pitché P. Dermatological and epidemiological profile of patients with albinism in Togo in 2019: results of two consultation campaigns. Int J Dermatol. 2020;59(9):1076–1081. doi: 10.1111/ijd.15069.
12. Dartaha R, Benmelouka AY, Jobran AWM. A case of lip squamous cell carcinoma with a familial history of Xeroderma pigmentosum. Oral Oncol. 2020;111:104896. doi: 10.1016/j.oraloncology.2020.104896.
13. Rodríguez-Blanco I, Flórez Á, Paredes-Suárez C, Rodríguez-Lojo R, González-Vilas D, Ramírez-Santos A, Paradela S, Suárez Conde I, Pereiro-Ferreiros M. Actinic Cheilitis Prevalence and Risk Factors: A Cross-sectional, Multicentre Study in



- a Population Aged 45 Years and Over in North-west Spain. *Acta Derm Venereol.* 2018;98(10): 970–974. doi: 10.2340/00015555-3014.
14. Madani S, Marwaha S, Dusendang JR, Alexeef S, Pham N, Chen EH, Han S, Herrinton LJ. Ten-Year Follow-up of Persons With Sun-Damaged Skin Associated With Subsequent Development of Cutaneous Squamous Cell Carcinoma. *JAMA Dermatol.* 2021;157(5):559–565. doi: 10.1001/jamadermatol.2021.0372.
15. Белова ЕА, Белов АД, Сокуренок ВП, Кузнецов АД, Анохина АС, Школьник МИ, Герасимова ОА, Семенова ЕВ. Лечение первично-множественного рака у больного с трансплантатом почки. Клинический случай. *Вопросы онкологии.* 2020;66(5):549–555. doi: 10.37469/0507-3758-2020-66-5-549-555. [Belova EA, Belov AD, Sokurenko VP, Kuznetsov AD, Anohina AS, Schkolnik MI, Gerasimova OA, Semenova EV. [The treatment of primary multiple cancer in a patient with a kidney graft. Clinical incidence]. *Problems in Oncology.* 2020;66(5):549–555. Russian. doi: 10.37469/0507-3758-2020-66-5-549-555.]
16. Сухова ТЕ, Федосеева МИ. Лечение актинического кератоза на современном этапе. *Фарматека.* 2018;54:79–83. doi: 10.18565/pharmateca.2018.s5.79-83. [Sukhova TE, Fedoseeva MI. [Treatment of actinic keratosis at the present stage]. *Farmateka.* 2018;54:79–83. Russian. doi: 10.18565/pharmateca.2018.s5.79-83.]
17. Хлебникова АН, Бобров МА, Селезнева ЕВ, Чанглян КА. Морфологические особенности актинического кератоза. *Российский журнал кожных и венерических болезней.* 2012;15(2):10–15. doi: 10.17816/dv36629. [Khlebnikova AN, Bobrov MA, Selezneva EV, Changelyan KA. [Morphology of actinic keratosis]. *Russian Journal of Skin and Venereal Diseases.* 2012;15(2):10–15. Russian. doi: 10.17816/dv36629.]
18. Безуглый АП, Хлебникова АН, Селезнева ЕВ, Бикбулатова НН, Белков ПА, Баграмова ГЭ, Климанов ИА. Ультрасонографические признаки актинического кератоза. *Российский биотерапевтический журнал.* 2013;12(3):65–69. [Bezugly AP, Khlebnikova AN, Selezneva EV, Bikbulatova NN, Belkov PA, Bagramova GE, Klimanov IA. [Ultrasonographic features of actinic keratosis]. *Russian Journal of Biotherapy.* 2013;12(3):65–69. Russian.]
19. Medeiros CK, Lopes ML, Silveira ÉJ, Lima KC, Oliveira PT. Actinic cheilitis: Proposal of a clinical index. *Med Oral Patol Oral Cir Bucal.* 2022;27(4):e310–e318. doi: 10.4317/medoral.25243.
20. Heerfordt IM, Poulsen T, Wulf HC. Actinic keratoses contiguous with squamous cell carcinomas are mostly non-hyperkeratotic and with severe dysplasia. *J Clin Pathol.* 2022;75(8):560–563. doi: 10.1136/jclinpath-2021-207497.
21. Balcere A, Konrāde-Jilmaza L, Pauliņa LA, Čēma I, Krūmiņa A. Clinical Characteristics of Actinic Keratosis Associated with the Risk of Progression to Invasive Squamous Cell Carcinoma: A Systematic Review. *J Clin Med.* 2022;11(19):5899. doi: 10.3390/jcm11195899.

Actinic keratosis as a predictor of primary multiple synchronous squamous cell skin cancer: a clinical case

T.G. Sedova¹

We present a clinical case of a primary multiple synchronous highly differentiated keratinizing squamous cell skin cancer in an 84-year old patient with multiple actinic keratosis and actinic cheilitis. The clinical case is unique for the simultaneous development of primary multiple squamous cell carcinoma of the tip of the nose and the vermilion zone of the lower lip in a patient with a past occupational and solar burden, a light phenotype, and signs of chronic photo injury the skin. Clinical, dermatoscopic and sonographic signs of keratotic actinic keratosis were identified in the patient and confirmed by pathomorphological examination. The risk factors for malignant transformation of actinic keratosis were found, such as multiple eflorescences and a long disease history. The malignant transformation of the actinic areas manifested as rapidly progressive ulceration zones more than 1 cm in diameter, pronounced hyperkeratosis, inflammation and infiltration of the underlying

tissues, increased bleeding and pain. It is to be underlined that definitive and differential diagnosis requires pathomorphological assessment of the skin biopsy sample. This clinical case indicates that patients with multiple foci of actinic keratosis should be under a lifelong follow-up by dermatovenereologists, with mandatory treatment and prevention measure.

Key words: actinic keratosis, actinic cheilitis, squamous cell carcinoma, clinical manifestation, diagnostics, risk factors

For citation: Sedova TG. Actinic keratosis as a predictor of primary multiple synchronous squamous cell skin cancer: a clinical case. *Almanac of Clinical Medicine.* 2022;50(7):455–461. doi: 10.18786/2072-0505-2022-50-054.

Received 11 September 2022; revised 23 December 2022; accepted 27 December 2022; published online 28 December 2022

Informed consent statement

The patient has voluntarily signed her informed consent to the publication of her personal medical information in an anonymized form in the *Almanac of Clinical Medicine* journal.

Conflict of interests

The author declares no conflict of interests.

Tatiana G. Sedova – MD, PhD, Associate Professor, Chair of Dermatology and Venereology, Medical Faculty¹; ORCID: <https://orcid.org/0000-0002-2660-0536>

✉ Ul. Petropavlovskaya 26, Perm, 614990, Russian Federation. Tel.: +7 (908) 249 91 99. E-mail: sedovca-1978@yandex.ru

¹Academician Ye.A. Wagner Perm State Medical University; ul. Petropavlovskaya 26, Perm, 614990, Russian Federation