



Клиническое наблюдение

# Особенности клинического течения и подбора заместительной терапии у пациента с аутоиммунным полигландулярным синдромом 1-го типа: клиническое наблюдение

Павлова М.Г.<sup>1</sup> • Голоунина О.О.<sup>2</sup> • Моргунова Т.Б.<sup>1</sup> • Лиходей Н.В.<sup>1</sup> •  
Калашникова М.Ф.<sup>1</sup> • Фарманов А.Г.<sup>1</sup> • Хазалия Т.Д.<sup>3</sup> • Фадеев В.В.<sup>1</sup>

**Павлова Мария Геннадиевна** – канд. мед. наук, доцент кафедры эндокринологии № 1 Института клинической медицины им. Н.В. Склифосовского<sup>1</sup>; ORCID: <https://orcid.org/0000-0001-6073-328X>  
✉ 19992, г. Москва, ул. Погодинская, 1–1, Российская Федерация.  
E-mail: pavlova\_m\_g@staff.sechenov.ru

**Голоунина Ольга Олеговна** – клинический ординатор<sup>2</sup>; ORCID: <https://orcid.org/0000-0003-2320-1051>. E-mail: olga.golounina@mail.ru

**Моргунова Татьяна Борисовна** – канд. мед. наук, доцент кафедры эндокринологии № 1 Института клинической медицины им. Н.В. Склифосовского<sup>1</sup>; ORCID: <https://orcid.org/0000-0003-1500-1586>.  
E-mail: tanmorgun@mail.ru

**Лиходей Наталья Вячеславовна** – врач-эндокринолог, эндокринологическое терапевтическое отделение № 2, Университетская клиническая больница № 2<sup>1</sup>; ORCID: <https://orcid.org/0000-0002-4680-0746>.  
E-mail: nettle\_l@yahoo.com

**Калашникова Марина Федоровна** – д-р мед. наук, профессор кафедры эндокринологии № 1 Института клинической медицины им. Н.В. Склифосовского<sup>1</sup>; ORCID: <https://orcid.org/0000-0002-1282-2576>.  
E-mail: marina\_kalash@mail.ru

**Фарманов Александр Гамидович** – врач-эндокринолог, аспирант кафедры эндокринологии № 1 Института клинической медицины им. Н.В. Склифосовского<sup>1</sup>; ORCID: <https://orcid.org/0000-0002-5700-7663>.  
E-mail: farmanovendo@mail.ru

**Хазалия Тамрико Давидовна** – врач-эндокринолог<sup>3</sup>. E-mail: tamrikokhaz@yandex.ru

**Фадеев Валентин Викторович** – д-р мед. наук, профессор, член-корр. РАН, заведующий кафедрой эндокринологии № 1 Института клинической медицины им. Н.В. Склифосовского<sup>1</sup>; ORCID: <http://orcid.org/0000-0002-3026-6315>.  
E-mail: walfad@mail.ru

Аутоиммунный полигландулярный синдром 1-го типа (АПС-1) – крайне редкое моногенное ауто-сомно-рецессивное заболевание, характеризующееся развитием полиорганной недостаточности с преимущественным поражением эндокринных желез. Сложности ведения пациентов обусловлены низкой приверженностью к пожизненной многокомпонентной терапии, высоким риском развития осложнений, включая пневмонию, декомпенсацию надпочечниковой недостаточности, некротический колит и другие острые инфекционно-воспалительные заболевания. Вследствие редкости данной патологии у врачей отсутствует достаточный опыт работы с такими пациентами, что может приводить к несвоевременному оказанию медицинской помощи и смерти больных. Пациент А. 28 лет в течение 10 лет наблюдался в клинике эндокринологии с диагнозом: «АПС-1. Слизисто-кожный кандидоз. Первичный гипопаратиреоз. Первичная хроническая надпочечниковая недостаточность. Первичный гипотиреоз. Аутоиммунная энтеропатия. Хронический гастродуоденит. Хронический колит. Алопеция». Дебют АПС-1 с хронического кандидоза кожи и слизистых в возрасте до 1 года определил тяжелое течение болезни, включая широкий спектр последовательно возникших аутоиммунных заболеваний, сопровождавшихся неоднократными периодами декомпенсации гипопаратиреоза и надпочечниковой недостаточности, а также развитием в 26 лет острого некротического колита. Став взрослым, пациент признавал, что ранее недостаточно ответственно и внимательно относился к своему заболеванию и регулярному приему лекарственных препаратов, в связи с чем у него периодически развивалась декомпенсация надпочечниковой недостаточности и наблюдались симптомы, связанные с колебанием уровня кальция в крови. Из-за нарушений клеточного и гуморального иммунитета больные АПС-1 находятся в группе крайне высокого риска критического течения COVID-пневмонии. В 2020 г. пациент заболел коронавирусной инфекцией, осложнившейся двусторонней пневмонией, с последующим развитием дыхательной недостаточности, бактериального

сепсиса и острой почечной недостаточности. Несмотря на своевременную госпитализацию, использование самых современных антибактериальных и антимикотических препаратов и проведение необходимых реанимационных мероприятий, спасти его не удалось.

Данное клиническое наблюдение демонстрирует сложности терапевтического ведения пациентов с АПС-1 с ранним дебютом заболевания, которые вследствие тяжелого генетически обусловленного нарушенного иммунитета относятся к группе высокого риска летального исхода при присоединении интеркуррентной инфекции. Сочетание нескольких хронических заболеваний и необходимость приема большого количества препаратов заместительной терапии диктуют необходимость индивидуального терапевтического подхода, а также проведения психологической и социальной адаптации начиная с детского возраста и в течение всей жизни с учетом часто возникающих психологических проблем, определяющих низкую приверженность лечению данной категории пациентов. Своевременная диагностика заболевания, понимание патогенетических процессов и особенностей его течения могут способствовать увеличению продолжительности качественной жизни пациентов с АПС-1.

**Ключевые слова:** аутоиммунный полигландулярный синдром, ген аутоиммунного регулятора, *AIRE*, первичная хроническая надпочечниковая недостаточность, клинический случай, приверженность лечению

**Для цитирования:** Павлова МГ, Голоунина ОО, Моргунова ТБ, Лиходей НВ, Калашникова МФ, Фарманов АГ, Хазалия ТД, Фадеев ВВ. Особенности клинического течения и подбора заместительной терапии у пациента с аутоиммунным полигландулярным синдромом 1-го типа: клиническое наблюдение. Альманах клинической медицины. 2024;52(6):342–350. doi: 10.18786/2072-0505-2024-52-030.

Поступила 28.02.2024; доработана 20.09.2024; принята к публикации 07.11.2024; опубликована онлайн 18.11.2024

<sup>1</sup> ФГАОУ ВО Первый Московский государственный медицинский университет имени И.М. Сеченова Минздрава России (Сеченовский Университет); 119991, г. Москва, ул. Трубецкая, 8/2, Российская Федерация

<sup>2</sup> ФГБУ «Национальный медицинский исследовательский центр эндокринологии» Минздрава России; 117036, г. Москва, ул. Дмитрия Ульянова, 11, Российская Федерация

<sup>3</sup> ГБУЗ города Москвы «Городская поликлиника № 134 Департамента здравоохранения города Москвы»; 117574, г. Москва, Новоясеневский пр-т, 24–2



**А**утоиммунный полигландулярный синдром 1-го типа (АПС-1) относится к крайне редким (орфанным) заболеваниям с аутосомно-рецессивным типом наследования. В 1997 г. финскими учеными был открыт и описан ген аутоиммунного регулятора *AIRE* (англ. AutoImmune REgulator), кодирующий синтез белка, регулирующего транскрипцию и отвечающего за формирование иммунологической толерантности [1].

Распространенность АПС-1 достоверно не установлена. Во многих странах мира встречаются лишь единичные случаи заболевания. По данным литературы, к настоящему времени в мире известно примерно о 400 случаях АПС-1, а наибольшая заболеваемость зарегистрирована среди иранских евреев – 1:9000, жителей Сардинии – 1:14000 и Финляндии – 1:25000 населения, что связывают с обособленностью проживания данных народов на определенной территории.

В России в 2017 г. Е.М. Орловой была описана самая большая в мире когорта больных АПС-1 [2, 3]. Однако это всего 138 пациентов из 125 семей. Подавляющее большинство клиницистов, в том числе эндокринологов, никогда не сталкивалось с данной патологией. Именно поэтому описание каждого клинического случая представляет, с нашей точки зрения, безусловный интерес.

Ген *AIRE* расположен на коротком плече 21-й хромосомы (21p22.3) и кодирует синтез уникального белка – регулятора транскрипции [2]. Это регуляторный фактор, усиливающий экспрессию различных тканеспецифических антигенов, основная роль которого заключается в негативной селекции Т-лимфоцитов и формировании центральной иммунологической толерантности в медулярных клетках тимуса [4, 5]. На сегодняшний день описано более 100 мутаций в различных участках гена *AIRE* [1], из которых в мире наиболее распространены R257X (82%), p.A58V и 109del13 [2, 3, 6, 7]. По данным Е.М. Орловой, в российской популяции в 76% случаев встречается мутация R257X [3].

Для АПС-1 характерна большая вариабельность течения заболевания, включая возраст манифестации, скорость прогрессирования, а также число составляющих компонентов, представляющих собой нарушение функционирования эндокринных и неэндокринных органов.

Дебют заболевания наиболее часто происходит в детском возрасте и проявляется классической

клинической триадой, включающей хронический кандидоз кожи и слизистых, первичный гипопаратиреоз и первичную хроническую надпочечниковую недостаточность (ХНН) [8]. У большинства пациентов также могут присутствовать аутоиммунные поражения других органов и систем: гипогонадизм (60–70% случаев среди женщин и 10–60% – среди мужчин), аутоиммунный тиреоидит (10–15%), сахарный диабет 1-го типа (5–18%), алопеция (25–40%), гипоплазия зубной эмали (25–75%), витилиго (15–30%), мальабсорбция (25–30%) и др. [2, 3, 6, 9–11].

Основанием для установления диагноза считается сочетание как минимум двух из трех основных признаков классической триады либо один признак при наличии заболевания у родственников первой линии [3, 12]. Норвежские исследователи показали, что только у 40% пациентов присутствуют все три основных компонента АПС-1. В ряде случаев в детстве манифестирует один второстепенный компонент, а первое главное проявление – позже, во взрослом возрасте [9]. По данным Е.М. Орловой, на момент установления диагноза у 29% пациентов было только одно из трех основных клинических проявлений. Только в 37% случаев заболевание манифестировало эндокринным нарушением, в то время как у 63% пациентов первым симптомом было неэндокринное заболевание – хронический кандидоз кожи и слизистых (50%), синдром мальабсорбции, аутоиммунный гепатит, алопеция, витилиго и др. [3, 13]. Такое разнообразие вариантов клинического течения затрудняет диагностику АПС-1. Как правило, у пациента с АПС-1 в среднем развивается 4–5 проявлений синдрома, но может быть от 1 до 20 компонентов. В целом больные АПС-1 подвержены повышенному риску смерти из-за надпочечниковой недостаточности и гипокальциемического криза, а также состояний, вызванных aberrантными аутоиммунными реакциями, особенно гепатитом, нефритом и пневмонитом.

Представляем описание клинического случая пациента с АПС-1, который на протяжении 10 лет наблюдался в нескольких клиниках ФГАОУ ВО Первый Московский государственный университет имени И.М. Сеченова Минздрава России (Сеченовский Университет), в том числе в клинике эндокринологии и клинике пропедевтики внутренних болезней<sup>1</sup>.

<sup>1</sup>Клиническая ситуация с развитием некротического колита в 2019 г. у данного пациента описана ранее в публикации Е.А. Труш и соавт. [14], однако мы сочли необходимым вновь вернуться к более подробному представлению данного наблюдения, акцентируя внимание на эндокринологических аспектах ведения пациентов с АПС-1 и клинических исходах в случае тяжелого течения заболевания.

## Клиническое наблюдение

Пациент А. с диагнозом АПС-1, установленным в возрасте 3 лет, до 18 лет находился под наблюдением детского эндокринолога в эндокринологическом отделении Российской детской клинической больницы (РДКБ), после достижения совершеннолетия и до 28 лет – в клинике эндокринологии Сеченовского Университета.

Семейный анамнез по эндокринным заболеваниям не отягощен. Родился от 3-й беременности, роды 1-е (первые 2 беременности закончились выкидышами на сроке 15 и 18 недель).

Проблемы со здоровьем родители стали отмечать практически сразу после рождения – ребенок плохо набирал вес. В 3 месяца была диагностирована дистрофия 2-й степени, и в дальнейшем на протяжении всей жизни у пациента сохранялся дефицит массы тела.

На 1-м году жизни беспокоили боли в животе и неустойчивый стул (чередование запоров и диареи). Далее присоединился кандидоз ротовой полости, заеды в углах рта, изменения (утолщение, а потом полное исчезновение) ногтевых пластин. На 2–3-м году появилась пигментация кожи пальцев на руках и ногах, области гениталий. Прогрессировали изменения со стороны желудочно-кишечного тракта (ЖКТ). В 3 года впервые развились тонические судороги («рука акушера»).

При обследовании в РДКБ уставлен диагноз: «Слизисто-кожный кандидоз. Первичный гипопаратиреоз. Хронический гастродуоденит. Хронический распространенный колит». Назначены препараты кальция и магния, дигидротахистерол (АТ-10), противогрибковые средства (кетоконазол).

Несмотря на проводимую терапию, состояние продолжало ухудшаться. К 4 годам появилась постоянная тошнота, развился ларингоспазм с потерей сознания, отмечалось выпадение ресниц и волос на голове (гнездная алопеция). Через несколько лет алопеция стала тотальной.

В 5 лет диагностирована первичная ХНН. Назначена терапия преднизолоном, флудрокортизоном. В дальнейшем преднизолон заменен на гидрокортизон (препарат Кортэф, Польша) в эквивалентной дозе. В связи с прогрессированием кандидоза кетоконазол заменен на флуконазол. На этом фоне состояние стабилизировалось.

С 6 лет – развитие птоза верхних век, не связанного с миастенией, сколиотического нарушения осанки. По данным денситометрии – снижение минеральной плотности костной ткани (МПКТ) относительно показателей, характерных для данного возраста (Z-критерий в поясничном отделе позвоночника L1–L4 составил -3,9 SD (англ. standard deviation – стандартное отклонение)).

В 8 лет впервые выявлено незначительное повышение тиреотропного гормона (ТТГ), при этом уровень свободного тироксина (св. Т4) был в пределах

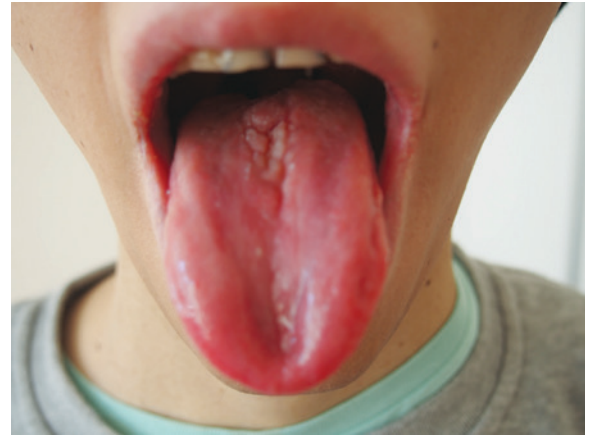

Рис. 1. Кандидоз полости рта

референсного диапазона. Диагностирован субклинический гипотиреоз, назначен левотироксин 25 мкг/сут с дальнейшей коррекцией дозы с возрастом под контролем уровня ТТГ.

Принимая во внимание сочетание трех классических клинических синдромов (кожно-слизистый кандидоз (рис. 1), первичный гипопаратиреоз и первичный гипокортицизм), установлен диагноз АПС-1. В возрасте 11 лет выполнено генетическое исследование, подтверждено наличие наиболее распространенной в российской популяции мутации R257X гена *AIRE* в гомозиготном состоянии.

До 18 лет пациент получал системную противогрибковую терапию флуконазолом, заместительную терапию левотироксином 50 мкг/сут, гидрокортизоном 40 мг/сут, флудрокортизоном 0,025 мг/сут, препараты кальция 750 мг/сут и активные метаболиты витамина D (альфакальцидол) 1,5 мкг/сут. При попытке увеличить дозу флудрокортизона развивалась гипокальциемия с судорожным синдромом, в связи с чем доза препарата длительное время оставалась без изменений.

С 18 лет находился под наблюдением в клинике эндокринологии Университетской клинической больницы (УКБ) № 2 Сеченовского Университета. При первом поступлении в клинику на стационарное обследование и лечение рост пациента составлял 168 см, масса тела – 44,8 кг, индекс массы тела (ИМТ) – 15,87 кг/м<sup>2</sup> (дефицит массы тела). Выявлена повышенная судорожная готовность (положительный симптом Хвостека, онемение мышц лица, парестезии в пальцах рук при отрицательном симптоме Труссо). При лабораторном обследовании: выраженная гипокальциемия (снижение уровня общего кальция до 1,3 ммоль/л (2,02–2,60 ммоль/л), ионизированного кальция – до 0,48 ммоль/л (1,13–1,32 ммоль/л)), потребовавшая неоднократного парентерального введения препаратов кальция. На фоне увеличения дозы альфакальцидола до 3 мкг/сут и препаратов





кальция до 3000 мг/сут сохранялась гипокальциемия, в связи с чем в возрасте 20 лет альфакальцидол заменен на кальцитриол в дозе 2 мкг/сут. Достигнута нормокальциемия. В дальнейшем в качестве терапии гипопаратиреоза пациент принимал именно кальцитриол.

При обследовании в возрасте 24 лет отмечено повышение уровня общего кальция в крови до 2,85 ммоль/л, ионизированного кальция – до 1,37 ммоль/л, в связи с чем доза кальцитриола постепенно уменьшена (минимально до 0,50 мкг/сут), доза препаратов кальция снижена до 250 мг/сут. На этом фоне сохранялась нормокальциемия, однако через год возобновились судороги, онемение мышц лица, пациент самостоятельно увеличил дозу кальция до 1000 мг/сут. В течение нескольких лет отмечалась тенденция к гиперкальциемии при приеме подобранных ранее доз кальцитриола и препаратов кальция, сопровождавшаяся повышением артериального давления (АД) максимально до 160/100 мм рт. ст. и снижением скорости клубочковой фильтрации до 56 мл/мин. При обследовании в 28 лет максимальный уровень кальция (на фоне приема кальцитриола 0,5 мг/сут и кальция 500 мг/сут) составил 2,8 ммоль/л (2,15–2,55 ммоль/л). Снижение доз препаратов вызывало у пациента неприятные ощущения в виде периодически возникающих судорог пальцев рук.

Помимо гиперкальциемии, поводом для неоднократной госпитализации в эндокринологический стационар служила декомпенсация ХНН. Диагноз первичного гипокортицизма был установлен в 5 лет, и все это время пациент находился на заместительной терапии глюкокортикоидами (ГК). Следует отметить, что потребность в терапии у него была существенно выше (во взрослом возрасте до 40–60 мг/сут), чем при первичной ХНН у пациентов, не страдающих АПС-1. Причиной декомпенсации чаще всего было пропуск или несвоевременный прием гидрокортизона (в дневное время пациент часто забывал выпить таблетку). При переходе на трехразовый прием препарата, имитирующий суточный ритм секреции кортизола (50% утром, 25–30% днем и 20–25% вечером), самочувствие, как правило, значительно улучшалось. В клинике регулярно проводились беседы о необходимости увеличения дозы гидрокортизона в случае заболевания, стрессовых ситуаций, оперативных вмешательств; все рекомендации обязательно прописывались в выписном эпикризе, однако далеко не всегда выполнялись. Свидетельством тому служит повышение в период одной из госпитализаций в возрасте 24 лет уровня адренокортикотропного гормона (АКТГ) свыше 1250 пг/мл (> 275 пмоль/л (0–10 пмоль/л)).

В возрасте 26 лет внезапно появились ноющие боли в животе по ходу толстой кишки, в связи с чем госпитализирован в хирургическое отделение городской клинической больницы по месту жительства. Данных, подтверждающих острую хирургическую патологию,

не получено. Выписан с улучшением состояния, однако к вечеру боли возобновились, присоединилась тошнота, выраженная слабость. Стационарно обследован в клинике пропедевтики внутренних болезней УКБ № 2 Сеченовского Университета. Исследован кал на токсины *Clostridium difficile*, получены положительные результаты относительно токсина В (токсин А не обнаружен). Установлен диагноз «*Clostridium difficile*-ассоциированная болезнь». При проведении колоноскопии обнаружен участок поражения слизистой толстой кишки предположительно аутоиммунного генеза. Данные гистологического исследования: слизистая с обширными участками некроза и гиалиноза собственной пластинки слизистой оболочки с убылью и уменьшением размеров крипт, поверхность покрыта фибринозно-лейкоцитарным экссудатом. Морфологическая картина в большей степени соответствовала инфекционному некротическому колиту. При проведении эзофагогастродуоденоскопии выявлены признаки хронического воспаления слизистой оболочки пищевода, кандидомикоза пищевода 3-й степени, антрального гастрита, бульбита. Назначена терапия большими дозами ГК – преднизолон в максимальной дозе 90 мг/сут с постепенным снижением в течение месяца до полной отмены. На этом фоне самочувствие значительно улучшилось, клинические симптомы нивелировались, что подтверждает аутоиммунный генез поражения ЖКТ. Более подробно данная клиническая ситуация и проведенное обследование и лечение пациента описаны ранее [14].

Последнее стационарное обследование в клинике эндокринологии проведено в возрасте 28 лет. Пациент предъявлял жалобы на повышенную утомляемость, периодически возникающую головную боль и судороги пальцев рук. При поступлении: рост – 170 см, масса тела – 49 кг, ИМТ – 16,96 кг/м<sup>2</sup>. Отмечается гиперпигментация в области локтей и поясницы (рис. 2), значимо менее выраженная по сравнению с более ранними наблюдениями. Подкожно-жировая клетчатка развита недостаточно, распределена равномерно. АД – 116/80 мм рт. ст., частота сердечных сокращений (ЧСС) – 70 уд/мин. Живот мягкий, безболезненный при пальпации во всех отделах. Печень по краю реберной дуги. Щитовидная железа не увеличена, плотно-эластичная, узлы не пальпируются. Симптомы Хвостека, Труссо – отрицательные.

На момент поступления в клинику пациент получал гидрокортизон (препарат Кортэф) 40 мг/сут (20 мг утром, 10 мг днем и 10 мг вечером), флудрокортизон (препарат Кортинефф, Адамед Фарма, Польша) 0,05 мг/сут, левотироксин (препарат L-тироксин, Берлин-Хеми, Германия) 75 мкг/сут, карбонат кальция 500 мг/сут, кальцитриол (препарат Рокальтрол, Катагент Германия Эбербах, Германия) 0,5 мкг/сут

и флуконазол (препарат Дифлюкан, Фарева Амбуаз, Франция) 300 мг/сут.

По результатам лабораторных исследований выявлена гипокальциемия – снижение уровня общего кальция до 1,99 ммоль/л (2,08–2,65 ммоль/л), ионизированного кальция – до 1,11 ммоль/л (1,15–1,35 ммоль/л). Доза кальцитриола увеличена до 0,75 мкг/сут, продолжен прием препаратов кальция 500 мг/сут. На этом фоне уровень общего кальция был в пределах референсного диапазона, жалобы отсутствовали.

Учитывая нормальные уровни калия и натрия в крови ( $K^+$  – 4 ммоль/л (норма – 3,5–5,5 ммоль/л),  $Na^+$  – 148 ммоль/л (норма – 132–150 ммоль/л)), стабильные гемодинамические показатели (АД – 115–125/70–80 мм рт. ст., ЧСС – 65–75 уд/мин), коррекции дозы флудрокортизона (50 мг/сут) не потребовалось. Доза гидрокортизона также оставлена прежней – 40 мг/сут, принимая во внимание удовлетворительное общее самочувствие, значительное уменьшение гиперпигментации по сравнению с предыдущими госпитализациями. Сохранялось небольшое повышение уровня АКТГ до 55,5 пмоль/л, однако это существенно ниже показателей, выявляемых у пациента ранее при выраженной декомпенсации ХНН (АКТГ в 24 года > 275 пмоль/л (0–10 пмоль/л)). Пациент в очередной раз проинформирован о необходимости коррекции дозы гидрокортизона в случае присоединения инфекционных заболеваний, при выполнении диагностических и лечебных манипуляций, во время оперативных вмешательств.

При обследовании уровень ТТГ составил 0,8 мкМЕ/мл (0,4–4,0), св. Т4 – 13,5 пмоль/л (11,5–23,2 пмоль/л), коррекции дозы левотироксина не потребовалось.

Несмотря на высокий риск развития сахарного диабета 1-го типа при АПС-1, у нашего пациента за все время наблюдения ни разу не было выявлено нарушений углеводного обмена. При обследовании в 28 лет уровень глюкозы крови натощак составил 5,6 ммоль/л, гликированного гемоглобина – 5,1%.

При гормональном исследовании уровень лютеинизирующего гормона – 5,5 мМЕ/мл (1,5–9,3 мМЕ/мл), глобулина, связывающего половые гормоны, – 34 нмоль/л (10–57 нмоль/л), общего тестостерона – 19,5 нмоль/л (8,4–28,7) – данных за наличие гипогонадизма (возможного проявления аутоиммунного орхита) не получено. Тем не менее, по данным денситометрии, сохранялось снижение МПКТ: в поясничном отделе позвоночника Z-критерий в L1 составил -2,7 SD, в L1–L4 – -2,0 SD, в проксимальном отделе бедренной кости – -1,6 SD.

К сожалению, эта история закончилась трагически. В период пандемии COVID-19 пациент заболел коронавирусной инфекцией, осложнившейся двусторонней пневмонией, с последующим развитием дыхательной недостаточности, бактериального сепсиса и острой

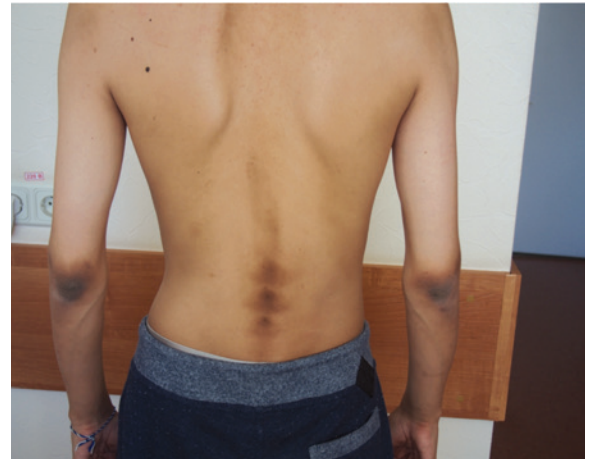


Рис. 2. Гиперпигментация кожных покровов

почечной недостаточности. Несмотря на своевременную госпитализацию, использование самых современных антибактериальных и антимикотических препаратов и проведение необходимых реанимационных мероприятий, в том числе искусственной вентиляции легких и гемодиализа, спасти его не удалось.

## Обсуждение

АПС-1 – орфанное наследственное заболевание, крайне редко встречающееся в практике врача-эндокринолога, поскольку пик его манифестации приходится на возраст 10–12 лет и лечение таких пациентов занимаются детские эндокринологи.

Оценить распространенность данного синдрома в Российской Федерации не представляется возможным в связи с отсутствием соответствующего национального регистра. Принимая во внимание данные о частоте АПС-1 в европейских странах (от 1:80000 до 1:130000 населения), в России таких пациентов должно быть не менее 1000, тогда как на 2017 г. Е.М. Орловой было описано всего 138 больных [2, 3]. Более поздних эпидемиологических данных в отечественной литературе нам найти не удалось. Трудности диагностики и лечения АПС-1 обусловлены разнообразием клинических проявлений, ранним дебютом заболевания, определяющим тяжесть его течения, и длительным латентным периодом поражения органов-мишеней, что демонстрирует представленное клиническое наблюдение. У нашего пациента заболевание манифестировало на 1-м году жизни с развития аутоиммунной энтеропатии (мальабсорбции) и хронического кожно-слизистого кандидоза. Два других компонента классической триады – ХНН и гипопаратиреоз – присоединились тоже достаточно рано



(до 4 лет). Однако диагноз АПС-1 был заподозрен только спустя 4 года, а подтвержден генетически лишь в 11 лет.

Хронический кандидоз кожи и слизистых – «визитная карточка» АПС-1, отличающая его от других аутоиммунных полиэндокринных синдромов [1, 3, 15]. Именно кандидоз во многом определяет особенности клинического течения, казалось бы, хорошо известных эндокринных заболеваний. Более того, хронический кандидоз полости рта может привести к атрофии слизистой с образованием участков лейкоплакии. В этом случае у пациентов возрастает риск развития карциномы полости рта, отличающейся высокой летальностью [16]. С появлением активных антимикотических препаратов, таких как флуконазол и кетоконазол, возможности лечения слизисто-кожного кандидоза значительно расширились. Однако при прекращении терапии или снижении дозы инфекция часто рецидивирует [17]. Таким образом, большинство пациентов с АПС-1 нуждаются в пожизненном постоянном приеме противогрибковых препаратов.

Как правило, ХНН развивается позже кандидоза и гипопаратиреоза в возрасте 10–15 лет, а иногда и после 20 лет. В нашем случае ХНН дебютировала очень рано и стала вторым компонентом классической триады клинических проявлений заболевания. Особенностью клинического течения ХНН у данного пациента была высокая потребность в препаратах ГК (максимально доза доходила до 60 мг гидрокортизона в сутки), превышающая таковую при изолированной надпочечниковой недостаточности (болезни Аддисона). При этом у пациента всегда отмечалась гиперпигментация различной степени выраженности и дефицит массы тела и никогда не регистрировались признаки передозировки ГК (ятрогенный гиперкортицизм). Наиболее вероятной причиной субкомпенсации надпочечниковой недостаточности и частых эпизодов декомпенсации ХНН была аутоиммунная энтеропатия, наблюдаемая у 25–30% пациентов с АПС-1 и негативно влияющая на процесс всасывания препаратов заместительной гормональной терапии в таблетированной форме. Кроме того, сам пациент в течение жизни неоднократно допускал пропуски и даже временное прекращение приема ГК.

Повышение АД коррелировало только с выраженностью гиперкальциемии и не зависело от дозы гидрокортизона. Следует отметить, что полное исчезновение гиперпигментации кожных покровов регистрировали только в период

назначения терапии преднизолоном в дозе 90 мг в течение месяца (в дополнение к гидрокортизону) с целью лечения язвенного колита. При этом также не наблюдалось каких-либо клинических проявлений экзогенного гиперкортицизма, что подтверждает влияние синдрома мальабсорбции на эффективность терапии.

В отличие от гидрокортизона, доза флудрокортизона как второго необходимого компонента заместительной терапии первичной ХНН была существенно меньше средней терапевтической. Повышение дозы флудрокортизона длительное время неизменно приводило к снижению уровня кальция. В дальнейшем удалось увеличить дозу препарата до 0,1 мг/сут.

Терапия гипопаратиреоза при АПС-1 также имеет свои особенности в связи с трудностями в подборе дозы препаратов витамина D и кальция. У нашего пациента за длительный период наблюдения отмечалась значительная вариабельность доз. Вероятнее всего, это связано с волнообразным течением кандидоза слизистых, приводящим к большей или меньшей выраженности мальабсорбции и, соответственно, биодоступности препаратов заместительной терапии. Согласно данным литературы, подобная тенденция нередко наблюдается и у других пациентов с АПС-1 [3, 6]. Наше знакомство с пациентом началось со стойкой гипокальциемии с судорожным синдромом, что потребовало замены одной активной формы препарата витамина D (альфа-кальцитриол) на другую (кальцитриол). Это позволило добиться нормализации уровня кальция и значительно улучшить качество жизни. Однако через несколько лет на фоне приема препаратов в прежних дозах наметилась тенденция к гиперкальциемии, сопровождавшаяся повышением АД и снижением скорости клубочковой фильтрации. В итоге дозы кальцитриола и препаратов кальция были снижены практически втрое.

В связи с высокой вариабельностью уровня кальция в крови, возникновением проявлений дефицита ГК, возможным развитием острых инфекционных состояний, вызванных воздействием вирусных агентов или распространением грибковой инфекции, больным с тяжелым течением АПС-1 необходим более частый пожизненный мониторинг основных клинических и лабораторных показателей, чем это требуется пациентам при наличии одного аутоиммунного заболевания.

Помимо трех основных классических проявлений АПС-1, описано более 25 других компонентов заболевания. К неэндокринным



поражениям следует отнести развитие очаговой (реже тотальной) алопеции, встречающейся у 25–40% пациентов. Выпадение волос в ряде случаев протекает волнообразно, с периодами расширения зоны поражения и спонтанного восстановления. Алопеция, безусловно, в первую очередь проблема косметическая. Несмотря на то что она не доставляет физических страданий, зачастую беспокоит пациента гораздо больше, чем необходимость постоянной заместительной терапии.

Первичный гипотиреоз является не самым тяжелым компонентом АПС-1, однако его лечение требует проведения постоянной пожизненной заместительной терапии левотироксином натрия ежедневно и в определенное время. Пропуск приема необратимо приведет к декомпенсации, что не может не отразиться на самочувствии и работоспособности пациента.

Психологические проблемы оказывают большое влияние на степень компенсации пациентов с АПС-1. Сочетание нескольких хронических эндокринных заболеваний предполагает необходимость приема большого количества препаратов заместительной терапии в конкретное время и в определенной последовательности (имитация суточного ритма секреции, необходимость выдерживать временной промежуток между приемом различных препаратов и т.п.) [18]. Мы хорошо знаем, что даже взрослые люди далеко не всегда следуют правилам приема медикаментов, а ребенку и особенно подростку еще труднее соблюдать рекомендации, тем более что большинство сверстников обходятся вообще без каких-либо лекарств. Эта проблема коснулась и нашего пациента. Согласно рекомендациям, необходимо принимать левотироксин утром натощак не менее чем за 30 минут до завтрака и других медикаментов, гидрокортизон в 3 приема – утром, днем и вечером, препараты кальция – не ранее чем через 4 часа после левотироксина, поскольку кальций уменьшает биодоступность последнего. Длительное время наш пациент регулярно нарушал правила заместительной терапии, забывал принимать препараты днем или вечером, что приводило к частым состояниям декомпенсации. По мере взросления пришло осознание необходимости соблюдения правил приема и режима дозирования лекарственных средств, что способствовало повышению приверженности лечению и, как следствие, улучшению клинических и метаболических показателей.

Выявленное у нашего пациента снижение МПКТ не следует расценивать как истинный

остеопороз. Правильнее говорить о недостижении адекватных показателей костной плотности в связи с существующим с детства гипопаратиреозом и синдромом мальабсорбции. На фоне стабилизации состояния ЖКТ, адекватных доз кальция и витамина D и тенденции к набору веса отмечена положительная динамика МПКТ. В то же время, принимая во внимание патогенетические особенности АПС-1 (аутоиммунный гипопаратиреоз), при выборе антирезорбтивной терапии возможно использование препаратов паратиреоидного гормона (терипаратид).

Несмотря на наличие тяжелого хронического заболевания, пациент окончил университет, нашел работу в крупной компании. Коллеги его уважали и во всем поддерживали. Став взрослым, он признавал, что ранее недостаточно ответственно и внимательно относился к своему заболеванию и регулярному приему лекарственных препаратов. С возрастом приверженность лечению существенно увеличилась.

Продолжительность жизни пациентов с АПС-1 значительно меньше, чем в популяции. Причинами ранней смертности нередко становятся декомпенсация одного или нескольких компонентов синдрома, присоединение инфекционных осложнений, почечная недостаточность [3]. Любой инфекционный процесс представляет большую опасность для данной категории больных, что еще раз доказала пандемия COVID-19.

P. Bastard и соавт. описали 22 случая COVID-19 у пациентов с АПС-1, среди которых 11 больных из России. Авторы делают вывод, что у данных пациентов крайне высок риск критического течения COVID-пневмонии из-за имеющихся у них нейтрализующих аутоантител к интерферону I типа [19].

## Заключение

Приведенный клинический случай демонстрирует особенности течения хорошо известных эндокринных и неэндокринных заболеваний при их сочетании в рамках одного генетического синдрома, сложности подбора заместительной терапии и достижения адекватной компенсации. Сочетание нескольких хронических заболеваний и большое количество препаратов заместительной терапии диктуют необходимость индивидуального терапевтического подхода с учетом низкой приверженности лечению данной категории пациентов. Необходимо обучение пациентов и членов семьи, привлечение к лечению психологов, психотерапевтов и пожизненное постоянное наблюдение. ©



## Дополнительная информация

### Согласие пациента

В 2020 г. пациент добровольно подписал информированное согласие на публикацию персональной медицинской информации в обезличенной форме.

### Конфликт интересов

Авторы заявляют об отсутствии конфликта интересов, связанных с публикацией настоящей статьи.

### Финансирование

Работа проведена без привлечения дополнительного финансирования со стороны третьих лиц.

### Участие авторов

М.Г. Павлова – концепция и дизайн статьи, написание текста статьи; О.О. Голоулина – сбор и обработка клинического материала, написание текста статьи; Т.Б. Моргунова – сбор и анализ полученных данных; Н.В. Лиходей – сбор и анализ полученных результатов; М.Ф. Калашникова – написание и редактирование текста статьи; А.Г. Фарманов – обработка клинического материала; Т.Д. Хазалия – сбор и анализ полученных результатов; В.В. Фадеев – редактирование и финальное утверждение рукописи. Авторы прочли и одобрили финальную версию статьи перед публикацией, согласны нести ответственность за все аспекты работы и гарантируют, что ими надлежащим образом были рассмотрены и решены вопросы, связанные с точностью и добросовестностью всех частей работы.

## Список литературы / References

- Bello MO, Garla VV. Polyglandular autoimmune syndrome type I. 2023 Mar 20. In: StatPearls [Internet]. Treasure Island (FL): StatPearls Publishing; 2024.
- Orlova EM, Sozaeva LS, Kareva MA, Oftedal BE, Wolff ASB, Breivik L, Zakharova EY, Ivanova ON, Kämpe O, Dedov II, Knappskog PM, Peterkova VA, Husebye ES. Expanding the phenotypic and genotypic landscape of autoimmune polyendocrine syndrome type 1. *J Clin Endocrinol Metab.* 2017;102(9):3546–3556. doi: 10.1210/jc.2017-00139.
- Орлова ЕМ. Аутоиммунный полиэндокринный синдром 1 типа: клинические варианты, генетические основы, иммунологические маркеры, лечение и прогноз: дис. ... д-ра мед. наук. М.; 2017. 332 с.
- Orlova EM. Autoimmune polyglandular syndrome type 1: clinical variants, genetic basis, immunological markers, treatment and prognosis: dis. ... doc. med. sci. Moscow; 2017. 332 p. Russian.
- Pereira LE, Bostik P, Ansari AA. The development of mouse APECED models provides new insight into the role of AIRE in immune regulation. *Clin Dev Immunol.* 2005;12(3):211–216. doi: 10.1080/17402520500212589.
- Meredith M, Zemmour D, Mathis D, Benoist C. AIRE controls gene expression in the thymic epithelium with ordered stochasticity. *Nat Immunol.* 2015;16(9):942–949. doi: 10.1038/ni.3247.
- Ferré EMN, Schmitt MM, Lionakis MS. Autoimmune polyendocrinopathy-candidiasis-ectodermal dystrophy. *Front Pediatr.* 2021;9:723532. doi: 10.3389/fped.2021.723532.
- Cranston T, Boon H, Olesen MK, Ryan FJ, Shears D, London R, Rostom H, Elajnaf T, Thakker RV, Hannan FM. Spectrum of germline AIRE mutations causing APS-1 and familial hypoparathyroidism. *Eur J Endocrinol.* 2022;187(1):111–122. doi: 10.1530/EJE-21-0730.
- Husebye ES, Perheentupa J, Rautemaa R, Kämpe O. Clinical manifestations and management of patients with autoimmune polyendocrine syndrome type I. *J Intern Med.* 2009;265(5):514–529. doi: 10.1111/j.1365-2796.2009.02090.x.
- Bruserud Ø, Oftedal BE, Landegren N, Erichsen MM, Bratland E, Lima K, Jørgensen AP, Myhre AG, Svartberg J, Fougner KJ, Bakke Å, Nedrebø BG, Mella B, Breivik L, Viken MK, Knappskog PM, Marthinussen MC, Løvås K, Kämpe O, Wolff AB, Husebye ES. A longitudinal follow-up of autoimmune polyendocrine syndrome type 1. *J Clin Endocrinol Metab.* 2016;101(8):2975–2983. doi: 10.1210/jc.2016-1821.
- Bjørklund G, Pivin M, Hangan T, Yurkovskaya O, Pivina L. Autoimmune polyendocrine syndrome type 1: Clinical manifestations, pathogenetic features, and management approach. *Autoimmun Rev.* 2022;21(8):103135. doi: 10.1016/j.autrev.2022.103135.
- Guo CJ, Leung PSC, Zhang W, Ma X, Gershwin ME. The immunobiology and clinical features of type 1 autoimmune polyglandular syndrome (APS-1). *Autoimmun Rev.* 2018;17(1):78–85. doi: 10.1016/j.autrev.2017.11.012.
- Созаева ЛС, Карманов МЕ, Брейвик Л, Хусби Э, Карева МА. Новые иммунологические методы диагностики аутоиммунного полиэндокринного синдрома 1-го типа (первый опыт в России). *Проблемы эндокринологии.* 2015;61(3):4–8. doi: 10.14341/probl20156134-8.
- Sozaeva LS, Karmanov ME, Breivik L, Husbi E, Kareva MA. [The new immunological methods for diagnostics of type 1 autoimmune polyendocrine syndrome (the first experience in Russia)]. *Problems of Endocrinology.* 2015;61(3):4–8. Russian. doi: 10.14341/probl20156134-8.
- Philippot Q, Casanova JL, Puel A. Candidiasis in patients with APS-1: Low IL-17, high IFN- $\gamma$ , or both? *Curr Opin Immunol.* 2021;72:318–323. doi: 10.1016/j.coi.2021.08.001.
- Труш ЕА, Королев АВ, Полуэктова ЕА, Павлов ПВ, Павлова МГ, Тертыйный АС, Сидорина ЮО, Понкратова НА, Шифрин ОС. Дифференциальный диагноз между язвенным колитом и Clostridium difficile-ассоциированной болезнью у пациента с аутоиммунным полигланулярным синдромом 1 типа. *Российский журнал гастроэнтерологии, гепатологии, колопроктологии.* 2019;29(1):93–100. doi: 10.22416/1382-4376-2019-29-1-93-100.
- Trush EA, Korolev AV, Poluektova EA, Pavlov PV, Pavlova MG, Tertychny AS, Sidorina YuO, Ponkratova NA, Shifrin OS. [Differential diagnosis between ulcerative colitis and clostridium difficile-associated disease in a patient with autoimmune polyglandular syndrome type 1]. *Russian Journal of Gastroenterology, Hepatology, Coloproctology.* 2019;29(1):93–100. Russian. doi: 10.22416/1382-4376-2019-29-1-93-100.
- Humbert L, Cornu M, Proust-Lemoine E, Bayry J, Wemeau J-L, Vantghem M-C, Sendid B. Chronic mucocutaneous candidiasis in autoimmune polyendocrine syndrome type 1. *Front Immunol.* 2018;9:2570. doi: 10.3389/fimmu.2018.02570.
- Shephard MK, Schifter M, Palme CE. Multiple oral squamous cell carcinomas associated with autoimmune polyendocrinopathy-candidiasis-ectodermal dystrophy. *Oral Surg Oral Med Oral Pathol Oral Radiol.* 2012;114(6):e36–42. doi: 10.1016/j.oooo.2012.04.013.
- Proust-Lemoine E, Guyot S. Polyendocrinopathies auto-immunes de type 1 et pathologies buccales [Oral diseases in auto-immune polyendocrine syndrome type 1]. *Presse Med.* 2017;46(9):853–863. French. doi: 10.1016/j.lpm.2017.05.029.
- Трошина ВВ, Романова НЮ, Созаева ЛС, Трошина ЕА. Случай из практики: история диагностики и особенности течения аутоиммунного полигланулярного синдрома 1 типа. *Проблемы эндокринологии.* 2019;65(6):362–366. doi: 10.14341/probl10295.
- Troshina VV, Romanova NYU, Sozaeva LS, Troshina EA. [Clinical case report: History of diagnosis and clinical features of type autoimmune polyglandular syndrome 1]. *Problems of Endocrinology.* 2019;65(6):362–366. Russian. doi: 10.14341/probl10295.
- Bastard P, Orlova E, Sozaeva L, Lévy R, James A, Schmitt MM, Ochoa S, Kareva M, Rodina Y, Gervais A, Le Voyer T, Rosain J, Philippot Q, Neehus AL, Shaw E, Migaud M, Bizien L, Ekwall O, Berg S, Becuti G, Ghizzoni L, Thiriez G, Pavot A, Goujard C, Frémond ML, Carter E, Rothenbuhler A, Linglard A, Mignot B, Comte A, Cheikh N, Hermine O, Breivik L, Husebye ES, Humbert S, Rohrlisch P, Coaquette A, Vuoto F, Faure K, Mahlaoui N, Kotnik P, Battelino T, Trebušak Podkrajšek K, Kisand K, Ferré EMN, DiMaggio T, Rosen LB, Burbelo PD, McIntyre M, Kann NY, Shcherbina A, Pavlova M, Kolodkina A, Holland SM, Zhang SY, Crow YJ, Notarangelo LD, Su HC, Abel L, Anderson MS, Jouanguy E, Neven B, Puel A, Casanova JL, Lionakis MS. Preexisting autoantibodies to type I IFNs underlie critical COVID-19 pneumonia in patients with APS-1. *J Exp Med.* 2021;218(7):e20210554. doi: 10.1084/jem.20210554.





## Special aspects of the clinical course and replacement therapy peculiarities in a patient with autoimmune polyglandular syndrome type 1: a clinical case

M.G. Pavlova<sup>1</sup> • O.O. Golounina<sup>2</sup> • T.B. Morgunova<sup>1</sup> •  
N.V. Likhodey<sup>1</sup> • M.F. Kalashnikova<sup>1</sup> • A.G. Farmanov<sup>1</sup> •  
T.D. Khazaliya<sup>3</sup> • V.V. Fadeev<sup>1</sup>

Autoimmune polyglandular syndrome type 1 (APS-1) is an extremely rare monogenic autosomal recessive disease characterized by development of multiple organ failure with predominant endocrine glands involvement. The challenges of patient management are related to low adherence to the lifelong multicomponent therapy, high risk of complications, including pneumonia, adrenal insufficiency decompensation, necrotic colitis and other acute infectious and inflammatory diseases. Due to the rarity of this disorder, clinicians lack sufficient experience with management of such patients, which could lead to delayed medical care and patient death.

Patient A., 28 years old, was followed up for 10 years in the Endocrinology clinic with the diagnosis of "Autoimmune polyglandular syndrome type 1. Mucocutaneous candidiasis. Primary hypoparathyroidism. Primary chronic adrenal insufficiency. Primary hypothyroidism. Chronic gastroenteritis. Chronic colitis. Autoimmune alopecia." The onset of the disease with chronic mucocutaneous candidiasis at the age below 1 year had defined the severe course of the disease, including a wide range of consequently occurring autoimmune diseases associated with recurrent episodes of decompensation of hypoparathyroidism and adrenal insufficiency, as well as the development of acute necrotic colitis at the age of 26. As an adult, the patient admitted that he had previously been insufficiently responsible and attentive to his disease and regular medication intake, with resulting episodes of adrenal insufficiency decompensation and occurrence of the symptoms related to serum calcium fluctuations. Due to abnormalities of cellular and humoral immunity, APS-1 patients are at an extremely high risk for a critical course of COVID-associated pneumonia. In 2020, the patient contracted the coronavirus infection complicated by bilateral pneumonia, followed by respiratory failure,

bacterial sepsis and acute renal failure. Despite the timely hospitalization, administration of the state-of-the-art antibacterials and antifungals and all the necessary resuscitation measures, it was not possible to save his life.

This clinical observation demonstrates the difficulties of therapeutic management of APS-1 patients with an early disease manifestation, who, due to severe genetically determined impaired immunity, are at high risk of death from an intercurrent infection. The combination of several chronic comorbidities and the need to take a large number of replacement treatments require an individual therapeutic approach, as well as psychological and social adaptation of the patients, starting from their childhood and throughout the whole life, taking into account the frequent psychological problems could lead to low treatment adherence. The timely diagnostics of the disease, understanding of pathophysiology and specifics of its course could contribute to increased quality-adjusted life years of APS-1 patients.

**Key words:** autoimmune polyglandular syndrome type 1, AIRE, autoimmune regulator gene, primary adrenal insufficiency, clinical case, adherence to treatment

**For citation:** Pavlova MG, Golounina OO, Morgunova TB, Likhodey NV, Kalashnikova MF, Farmanov AG, Khazaliya TD, Fadeev VV. Special aspects of the clinical course and replacement therapy peculiarities in a patient with autoimmune polyglandular syndrome type 1: a clinical case. *Almanac of Clinical Medicine*. 2024;52(6):342–350. doi: 10.18786/2072-0505-2024-52-030.

Received 28 February 2024; revised 20 September 2024; accepted 7 November 2024; published online 18 November 2024

**Maria G. Pavlova** – MD, PhD, Associate Professor, Chair of Endocrinology No. 1, N.V. Sklifosovsky Institute of Clinical Medicine<sup>1</sup>; ORCID: <https://orcid.org/0000-0001-6073-328X> ✉ Ul. Pogodinskaya 1–1, Moscow, 19992, Russian Federation. E-mail: [pavlova\\_m\\_g@staff.sechenov.ru](mailto:pavlova_m_g@staff.sechenov.ru)

**Olga O. Golounina** – Clinical Resident<sup>2</sup>; ORCID: <https://orcid.org/0000-0003-2320-1051>. E-mail: [olga.golounina@mail.ru](mailto:olga.golounina@mail.ru)

**Tatyana B. Morgunova** – MD, PhD, Associate Professor, Chair of Endocrinology No. 1, N.V. Sklifosovsky Institute of Clinical Medicine<sup>1</sup>; ORCID: <https://orcid.org/0000-0003-1500-1586>. E-mail: [tanmorgun@mail.ru](mailto:tanmorgun@mail.ru)

**Natalya V. Likhodey** – MD, Endocrinologist, Endocrinology Therapeutic Department No. 2, University Clinical Hospital No. 2<sup>1</sup>; ORCID: <https://orcid.org/0000-0002-4680-0746>. E-mail: [nettle\\_l@yahoo.com](mailto:nettle_l@yahoo.com)

**Marina F. Kalashnikova** – MD, PhD, Professor, Chair of Endocrinology No. 1, N.V. Sklifosovsky Institute of Clinical Medicine<sup>1</sup>; ORCID: <https://orcid.org/0000-0002-1282-2576>. E-mail: [marina\\_kalash@mail.ru](mailto:marina_kalash@mail.ru)

**Aleksandr G. Farmanov** – MD, Endocrinologist, Postgraduate Student, Chair of Endocrinology No. 1, N.V. Sklifosovsky Institute of Clinical Medicine<sup>1</sup>; ORCID: <https://orcid.org/0000-0002-5700-7663>. E-mail: [farmanovendo@mail.ru](mailto:farmanovendo@mail.ru)

**Tamriko D. Khazaliya** – MD, Endocrinologist<sup>3</sup>. E-mail: [tamrikokhaz@yandex.ru](mailto:tamrikokhaz@yandex.ru)

**Valentin V. Fadeev** – MD, PhD, Professor, Corr. Member of Russ. Acad. Sci., Head of the Chair of Endocrinology No. 1, N.V. Sklifosovsky Institute of Clinical Medicine<sup>1</sup>; ORCID: <http://orcid.org/0000-0002-3026-6315>. E-mail: [walfad@mail.ru](mailto:walfad@mail.ru)

### Patient' agreement

In 2020, the patient voluntarily signed his informed consent for the publication of his anonymized personal medical information.

### Conflict of interests

The authors declare that there is no conflict of interests regarding the publication of this article.

### Authors' contribution

M.G. Pavlova, the paper concept and design, text writing; O.O. Golounina, clinical data collection and management, text writing; T.B. Morgunova, data collection and analysis; N.V. Likhodey, data collection and analysis; M.F. Kalashnikova, text writing and editing of the manuscript; A.G. Farmanov, clinical data management; T.D. Khazaliya, data collection and analysis; V.V. Fadeev, text editing, approval of the final version of the manuscript. All the authors have read and approved the final version of the manuscript before submission, agreed to be accountable for all aspects of the work in ensuring that questions related to the accuracy or integrity of any part of the work are appropriately investigated and resolved.

<sup>1</sup>I.M. Sechenov First Moscow State Medical University; ul. Trubetskaya 8/2, Moscow, 119991, Russian Federation

<sup>2</sup>National Medical Research Center for Endocrinology; ul. Dmitriya Ulyanova 11, Moscow, 117292, Russian Federation

<sup>3</sup>City polyclinic No. 134; Novoyasenevsky pr-t 24–2, Moscow, 117574, Russian Federation